

『口腔顎顔面外傷診療ガイドライン 2025 改訂版』 第Ⅱ部：総論編

本総論は、口腔顎顔面外傷の診療における診断・治療・周術期管理の基本原理を統合し、症例多様性に対応した意思決定フレームを提示することを目的とする。対象は、歯科口腔外科、形成外科、耳鼻咽喉科・頭頸部外科をはじめ、口腔顎顔面外傷を扱う関連する専門医・専攻医を主とした歯科医師・医師およびすべての医療および歯科医療従事者とし、救命救急科等と協働する外傷診療チームにも応用可能な内容とする。

目 次

I	口腔顎顔面外傷の総論	276
	1. 口腔顎顔面外傷の初期治療	276
	2. 口腔顎顔面外傷の診断	280
	3. 口腔顎顔面外傷の合併損傷	281
	4. 口腔顎顔面外傷の治療計画	286
	5. 口腔顎顔面外傷の後療法	293
II	口腔顎顔面外傷の各論	295
	1. 口腔顎顔面軟組織損傷	295
	2. 歯槽骨骨折、歯の外傷	304
	3. 下顎骨骨折、下顎骨関節突起骨折	314
	4. 中顔面骨骨折 (上顎骨、頬骨、眼窩、鼻骨、顔面多発骨折)	327

I

口腔顎顔面外傷の総論

1. 口腔顎顔面外傷の初期治療

日本外傷診療研究機構により外傷初期診療ガイドライン（JATEC）が示されている。外傷初期診療は一次評価（primary survey）と二次評価（secondary survey）に大別される。Primary surveyは、患者の生命を直ちに脅かす致死的外傷を最短時間で見つけることである。端的に言えば、ショック（表1）と頭蓋内損傷を見抜くことでもある。またこの時、蘇生処置も同時進行される。

Secondary surveyでは全身くまなく外傷をチェックすることで、このタイミングで関連各科が招集される。

表1：外傷で遭遇するショックの種類

ショックの種類	主因	臨床的特徴
出血性ショック	大量出血	頻脈 血圧低下 皮膚冷感
心原性ショック	心筋裂傷 心タンポナーデ	頸静脈怒張 心音減弱
閉塞性ショック	緊張性気胸 心タンポナーデ	呼吸音減弱 血圧低下 頸静脈怒張
神経原性ショック	高位頸髄損傷	血圧低下 徐脈 皮膚温暖

1.1 Primary survey

Primary surveyでは、ABCDEアプローチの手順で評価し、異常を見つけ次第その場で治療することを基本としている。ABCDEは一刻一秒を争う順番に規定されている。

ABCDE アプローチ

A: Airway with cervical spine protection（気道確保＋頸椎保護）

鎖骨より上に外傷があればまず頸椎を固定しつつ、口腔内と気道開通を確認する。きちんと話せるか（会話可能なら気道開通している）、脱臼あるいは破折した歯や義歯等の異物・血液等の吸引と必要に応じて気管挿管、輪状甲状靭帯切開を行う。

B: Breathing（呼吸）

呼吸音を聴き、胸郭を触れ、皮下気腫がないか、どこか痛くないか、肋骨が折れていないか、胸郭が動いているかを素早くチェックする。ここでは極めて緊急を要する致死的外傷の有無を調べる（心タンポナーデ・気道閉塞・フレイル chests・緊張性気胸・開放性気胸・大量血胸等）。心タンポナーデはエコーで判定し、発見すれば穿刺吸引で血液を除去する。大量血胸はポータブル胸部X線写真で診断する。その他は臨床症状で鑑別される。フレイル

チェスト（動揺胸郭）は3本以上の肋骨が2ヶ所以上で骨折した場合に生じる胸郭の動きで、正常とは逆に呼気で胸郭が膨らみ吸気でへこむ。フレイルチェストがあれば、肺損傷や肝臓・脾臓損傷合併も多いことを示す。気胸は胸部X線写真撮影よりも、18G針による脱気に引き続いて、トロッカーでの処置が優先される。

C: Circulation with hemorrhage control（循環＋出血制御）

意識の有無，皮膚の蒼白と湿潤，橈骨動脈（触れば収縮期 80 mmHg 以上あり）・頸動脈（触れば収縮期 60 mmHg 以上あり）での脈の触知でおよその血圧を評価し，ショックを同定する．躯幹の大きな出血源（胸部・腹部・骨盤）を探す．胸部の大量血胸と骨盤骨折をポータブルX線写真で，腹部の腹腔内出血をエコーのFASTで迅速に精査する．FAST（Focused Assessment with Sonography for Trauma）は，外傷初期診療時のベッドサイド超音波検査で，短時間での出血の有無と評価を行うことを目的とする．観察部位は，心窩部（心嚢）の心嚢液・血液貯留（心タンポナーデ），右上腹部（Morison 窩：肝腎境界）の血液貯留（肝腎損傷），左上腹部（脾腎窩）の血液貯留（脾腎損傷），骨盤腔（膀胱周囲：ダグラス窩／直腸子宮窩）の骨盤内出血を迅速に確認する．近年は上記のFASTに加えて，左右上腹部の観察時に横隔膜より上方の胸腔内血胸の有無も評価するE-FAST（Extended FAST）が推奨されている．ショックの同定と同時に18Gの静脈路を肘窩静脈に2本確保し，必要最低限のリンゲル液（500～1000 mL まで）と早期輸血及びブクリオ製剤等（新鮮凍結血漿＋凝固因子）をバランスよく投与する．外出血は圧迫する．輸液量の考え方としてかつてはショック時に2Lの晶質輸液を一気に投与するとされていたが，現在は否定的で permissive hypotension（低血圧許容）戦略がとられる．これは積極的な輸液で高血圧に戻すと血栓が外れて再出血しやすいことが理由である．外傷初期では収縮期血圧 80～90 mmHg 程度を目標に最低限の輸液を行うこととされるが，頭蓋内損傷がある場合は脳灌流圧維持のために通常血圧を目標値としている．

D: Disability（神経学的評価）

表 2：Glasgow Coma Scale

GCS (Glasgow Coma Scale)		
開眼機能 (Eye Opening)	最良言語反応 (Best Verbal Response)	最良運動反応 (Best Motor Response)
E	V	M
4点 自発的に，または普通の呼びかけで開眼	5点 見当識が保たれている	6点 命令に従って四肢を動かす
3点 強く呼びかけると開眼	4点 会話は成立するが見当識が混乱	5点 痛み刺激に対して手で払いのける
2点 痛み刺激で開眼	3点 発語はみられるが会話は成立しない	4点 指への痛み刺激に対して四肢を引っ込める
1点 痛み刺激でも開眼しない	2点 意味のない音声	3点 痛み刺激に対して緩徐な屈曲運動
	1点 発語みられず	2点 痛み刺激に対して緩徐な伸展運動
	※気管挿管／気管切開の場合は「T」と表記。扱いは1点と同等。	1点 運動みられず

何らかの頭蓋内損傷の有無を見分けるために、意識レベル評価と瞳孔の大きさの左右差をみる。意識レベルはGCS (Glasgow Coma Scale) (表2) で評価する (救急隊との間ではJapan Coma Scaleがよく使われる)。頭蓋内損傷により血腫が形成されると脳が圧迫される。大脳と小脳の間は折り畳まれた脳硬膜である小脳テントで隔てられている。この小脳テントの前内側部にテント切痕があり、ここに中脳が位置する。テント切痕より上に位置する大脳 (大脳皮質・基底核・視床など) をテント上領域と呼び、主に内頸動脈系の血管支配を受ける。またテント切痕より下には小脳と脳幹 (橋と延髄) が位置しておりテント下領域と呼ばれ、椎骨動脈・脳底動脈系の血管支配を受ける。テント切痕を通過する中脳の前外側には下行系運動路の束である大脳脚が通過し、中脳腹側には動眼神経が大脳脚を貫通し、さらにその上前方に視交叉が存在する。脳が圧迫されてくるとテント切痕から尾側へと徐々に脳ヘルニアが生じ、大脳脚や動眼神経がテント切痕の縁に圧迫を受け、顔面口腔から四肢体幹の片麻痺と瞳孔不同 (anisocoria) が生じる。瞳孔不同は患側の散瞳および対光反射が消失する一側瞳孔散大である。局所の圧迫が増強すると、意識レベルが低下し傾眠に陥り、血圧上昇と脈拍数低下が生じる。これは頭蓋内圧 (ICP) の著明な亢進により脳血流低下と虚血が生じることに對して、延髄の循環中枢が反射的に交感神経を刺激して血圧が上昇 (末梢は収縮)、その高血圧により頸動脈洞の圧受容体が刺激され迷走神経反射を介して徐脈となるものでCushing 現象と呼ばれる。

意識レベルが低下して (GCS ≤ 8) 瞳孔不同がみられ、血圧が高めで脈が少なめの状況が揃えば頭蓋内損傷であり、primary survey ではこの状態を「切迫するD」と呼ぶ (表3)。切迫するDであれば気管内挿管して、この後に続くsecondary survey で最初に頭部CTを実施する。

表3：切迫するD

所見	臨床的意義
意識レベルの低下 (GCS ≤ 8)	急速な頭蓋内圧亢進や脳ヘルニア切迫を示唆
瞳孔不同 (片側散大+対光反射消失)	動眼神経圧迫、テント切痕ヘルニアの早期サイン
Cushing 現象 (高血圧・徐脈)	頭蓋内圧亢進のサイン、脳ヘルニア直前の危険信号

E: Exposure / Environment control (脱衣+体温保護)

衣服除去による全身観察と、同時に低体温予防のための保温を行う。重症外傷の進行過程で互いに悪循環を形成し、死に至らせる三大要因はこの低体温 (深部体温 <35℃) と血液凝固障害 (フィブリノゲン <150 mg/dL, 2~3 L の出血, PT<50%) およびアシドーシス (pH<7.2, BE<-15) である。出血や輸血により低体温が進行すると酵素活性が低下し、凝固因子活性が低下する。また出血による凝固因子、血小板の消費は凝固障害を引き起こす。循環不全による組織低灌流は、乳酸性アシドーシスを起こし、酸塩基平衡の破綻は凝固能をさらに障害する。ゆえに低体温・凝固障害・アシドーシスは外傷死の三徴とされる。

1.2 Secondary survey

一次評価（primary survey）と蘇生処置で生命危機が回避されれば，二次評価（secondary survey）に移る．ここではまず病歴聴取を行う．病歴聴取（AMPLE方式）は，A（アレルギー），M（内服薬），P（既往歴），L（最終飲食時間），E（受傷契機と状況）をもれなく聴き取る．内服薬では抗凝固薬服用の有無は重要である．また受傷契機の聴取は重要であり，転倒であっても転倒の記憶がない場合は，外傷よりも重大な疾患が潜んでいる場合がある．完全房室ブロックなどの心原性失神や，クモ膜下出血による意識消失など受傷の真の原因を類推する必要がある．60代以上の外傷では，頭部CTや心電図や心エコー，トロポニン，BNP，D-ダイマーなどの追加検査が必要である．受傷の状況では，高エネルギー外傷（表4）であるかどうかの評価が重要となる．高エネルギー外傷の場合は，どこかに重大損傷があるとして診査すべきである．

表4：高エネルギー外傷の受傷機転

高エネルギー外傷の受傷機転
高所墜落（2階以上）
以下の自動車事故
同乗者の死亡
車の横転
車から放り出された
車が高度に損傷している
歩行者・自転車に車が衝突された
車に轢かれた
転倒したバイクと運転者の距離が大きい
機械器具に巻き込まれた
体幹部が挟まれた

Secondary surveyでは，頭の前から足の先まで，体の前面から裏面までくまなく調べる．必要検査として，胸部・骨盤X線写真，FAST（腹部エコー），ルーチンCT，採血と血型検査，心電図，耳鏡検査，直腸診，眼底検査などがある．処置として，経鼻胃管や尿道カテーテル挿入，輸液・輸血，抗菌薬投与，破傷風トキソイド投与，シーネ固定などがある．Primary surveyと同じく頭蓋・胸部・腹部・骨盤の精査は重要である．胸部ではprimary surveyで極めて緊急を要する致死性の胸部外傷として心タンポナーデ・気道閉塞・フレイルチェスト・緊張性気胸・開放性気胸・大量血胸等を精査したが，この段階でもその他の致死性の胸部外傷（肺挫傷・心裂傷・気胸・血胸・大動脈損傷・気管断裂・食道断裂・横隔膜ヘルニア等）を引き続き精査する．腹部においてもすでに（E-）FASTエコーを行っているが，再度のFASTにて出血の有無を精査する．

頭頸部のルーチンCTで口腔顎顔面外傷が判明した時点で，口腔顎顔面治療担当の外科医が呼ばれる．この時点で呼ばれた外科医が最初に行う評価項目は，気道評価と出血評価である．脱臼歯や義歯などの異物がないか口腔内を調べる．気道はprimary survey時には保たれていても，経時的に閉塞が進行することがある．口腔顎顔面外傷で緊急手術の必要性はまれであるが，動脈性出血が続いている場合や一部の眼窩骨折による神経・筋の圧迫や絞扼，球後出血による眼圧亢進における外眼角切開が必要な場合では緊急手術の対象となる．動脈性出血が持続する状態では，手指により圧迫止血を行いながら直ちに手術室に搬送する．これらのトリアージの後，外科医は口腔顎顔面外傷の根本治療のための局所診査を行う．

2. 口腔顎顔面外傷の診断

口腔顎顔面外傷の診断は、まず詳細な問診から始める。受傷機転や受傷時刻、経過中の意識障害、頭痛、複視、嗅覚障害などの随伴症状を確認し、全身既往歴や抗凝固薬の使用の有無を把握することが重要である。

視診では、顔貌の非対称、腫脹、血腫、陥没や偏位といった変形の有無を観察する。中顔面では結膜下血腫・口腔鼻出血・眼球偏位・眼球突出・眼角離開・眼窩周囲血腫・眼球運動障害・髄液鼻漏・髄液耳漏などの有無を観察する。下顔面では不正咬合・口腔内血腫・口腔内裂傷・歯の破折や脱臼・開閉口運動時の偏位・歯列における段差の有無と可動性などを観察する。

触診では、眼窩周囲・鼻骨・頬骨弓から頬骨体の骨の圧痛や段差、歯槽突起を把持して揺することで、上顎の異常可動性を探り、皮下気腫の有無から副鼻腔損傷を推測する。これらの触診からおよその骨折の状態を把握できる（図1、2）。また三叉神経領域の知覚異常や顔面神経麻痺の有無を確認するとともに、咬合異常を慎重に評価する。

画像診断における標準検査はX線CTである。CTでは水平断・冠状断・矢状断それぞれの硬組織モードと軟組織モードを確認する。3D構築画像は骨片の大きさや位置を把握するのに大変有用である。しかし鼻篩骨眼窩においては菲薄な骨の正確な描出がされないため、基本の各断層画像を詳細に確認し微細な眼窩壁骨折等を見落とさないように注意する。推奨されるスキャンプロトコルは、スライス厚2～3mm（眼窩骨折では1mm）、ガントリ-0°、撮像範囲は頭蓋骨全体から頸椎までを含むよう設定する。通常の矢状断以外に、眼窩口から眼窩尖に向かう長軸方向に対する oblique

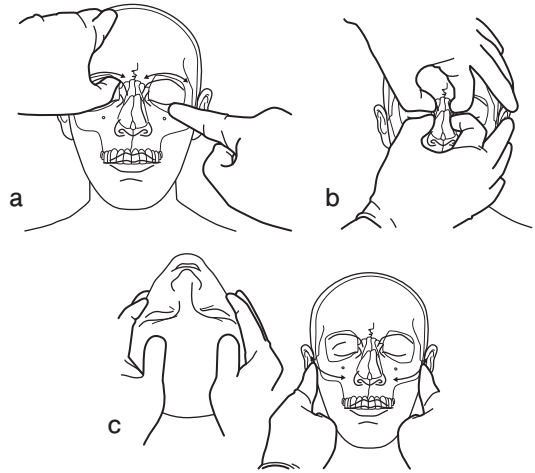


図1：a 眼窩周囲骨の診査，b 鼻骨の診査，c 頬骨体および頬骨弓の診査

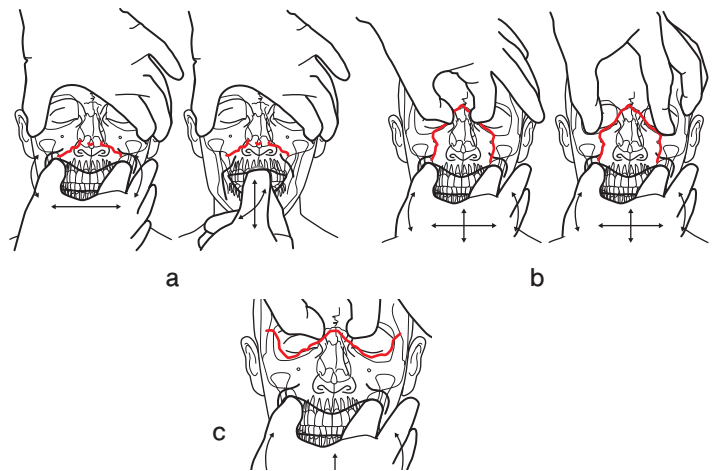


図2：a Le Fort I型骨折の診査，b Le Fort II型骨折の診査，c Le Fort III型骨折の診査

parasagittal 画像が、眼窩上下壁および視神経の観察には優れている。単純X線写真（PA, Lateral, Waters 等）はCTの普及した現在、ほとんど追加で撮影されることはない。パノラマX線写真は、歯の外傷を評価するには歯科金属でアーチファクトが問題になるCTよりも大変有用である。しかし、通常のパノラマX線写真や単純X線写真は、患者が立位または座位、あるいは伏臥位などの体位保持が出来ることが条件であるため、重症多発外傷においては撮影不可能である。MRIは、視神経浮腫や周囲血腫、外眼筋の拘縮や血腫などの評価で撮像することがある。

3. 口腔顎顔面外傷の合併損傷

口腔顎顔面外傷は単発の外傷だけでなく、高エネルギー外傷である多発外傷の一部であることも多い。多発外傷や汎顔面骨折では、特に隣在する重要器官の合併損傷を系統的に診査診断する必要がある。即ちERチームによるトリアージがまず初療として実施されているが、口腔顎顔面外傷を扱う外科医も、脳・眼球とその付属器・聴覚器・鼻副鼻腔・頸椎などに注意を払わねばならない。脳外科的な頭蓋・頭蓋内診査、視機能および眼球運動等の眼科的診査、聴覚器および鼻副鼻腔の耳鼻科的診査、整形外科的な頸椎診査による問題の有無確認はその他の躯幹重要臓器の診査に並行して行われる。

3.1 頭蓋骨および頭蓋内損傷

口腔顎顔面領域の外傷は、その解剖学的近接性から頭蓋骨および脳実質への損傷をしばしば伴う。特に中顔面から上顔面に及ぶ高エネルギー外傷では、頭蓋骨折や頭蓋内損傷が同時に発生する頻度が高く、生命予後にも直結する重大な合併症となる。頭蓋内損傷の評価は primary survey のD、および secondary survey でも評価されているが、初療時に意識清明であっても、当初は点状の小さな硬膜外血腫が徐々に増大して数時間後に死に至ることもある。頭蓋内損傷を疑う高エネルギー外傷患者のバイタルサイン推移を観察することは極めて重要である。血圧上昇と脈拍数低下（Cushing 現象）、昏睡（GCS ≤ 8）、片麻痺および瞳孔不同（anisocoria）は「切迫するD」である。最終的に血腫の増大でテント切痕下への脳ヘルニアが進行すると、両側瞳孔散大・四肢麻痺・除脳硬直・失調性呼吸・呼吸停止・心停止となる。よって昏睡と瞳孔不同までの状態が救命できる最後のチャンスとなる。

頭蓋底骨折による髄液漏（cerebrospinal fluid leaking：CSF リーク）の好発部位は、前頭蓋底では篩骨篩板、蝶形骨洞天蓋、後篩骨洞天蓋、前頭洞後壁からの髄液鼻漏、中頭蓋底では錐体上面から中耳・乳突蜂巣を介した髄液耳漏である。多くは自然閉鎖が望めるので保存治療が試みられる。安静仰臥（ベッド30°挙上で頭蓋内圧を下げる）、擤鼻（こうび・鼻かみ）と咳・いきみを回避する（Valsalva回避）などを行う。2週間以上改善しない場合は外科的治療が考慮される。経鼻内視鏡治療による閉鎖術や、前頭開頭術にて有茎前頭骨骨膜をエプロン状に前

頭蓋底に敷き込む peripheral flap などが行われる。頭蓋底骨折では経鼻挿管や経鼻胃管は禁忌となる。髄液漏の保存的治療のため、顎顔面骨折治療が遅れることもある。

3.2 眼窩および眼球とその付属器損傷

中顔面外傷における眼窩および眼球とその付属器への合併損傷として、眼球破裂・眼球穿孔・球後血腫・気腫・眼窩壁外への眼窩内容逸脱による複視・頭蓋底骨折による視神経等圧迫等が生じる。特に眼窩尖の損傷では、上眼窩裂症候群・眼窩先端症候群・海綿静脈洞症候群の3つの特有の病態が起こりうる(図3)。上眼窩裂症候群は、上眼窩裂を通過する動眼神経・滑車神経・三叉神経第1枝・外転神経の障害により片側前頭部の知覚麻痺と、全眼球運動障害をきたす。眼窩先端症候群は上眼窩裂症候群に視神経障害を合併したものである。海綿静脈洞を通過する交感神経(内頸動脈神経叢)および動眼神経・滑車神経・三叉神経第1枝第2枝・外転神経が障害を受けると、上眼窩裂症候群の症状に加えて上顎神経領域の知覚麻痺と毛様体神経節の交感神経障害により瞳孔不同(anisocoria)が生じる。上記の病態や眼窩壁骨折による複視の精査のために、以下に記載する視機能評価は口腔顎顔面外傷治療医にとっても非常に重要である。

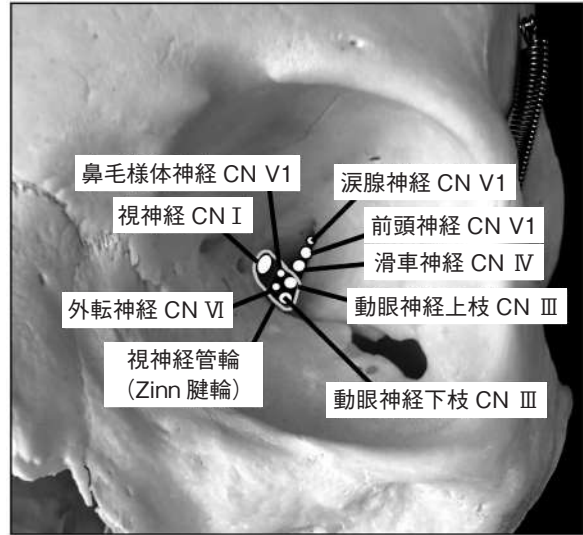


図3：上眼窩裂および視神経管を通過する脳神経
動眼神経・鼻毛様体神経・外転神経および視神経は、視神経管輪(Zinn 腱輪)とよばれる腱で束ねられている。

3.2.1 交互対光反応試験 (swinging flashlight test)

まず対光反応を確認するために半暗室にてペンライトの光を片眼に照射し、照射眼の縮瞳(直接反応)と反対眼の縮瞳(間接反応)を観察する。直接反応が迅速か遅鈍か、縮瞳の程度が十分か不十分かを評価する。なおペンライトを照射する際は患者に遠方視をせよ。ペンライトなど近くを見ると眼球には輻輳(寄り目)や調節、縮瞳などの近見反応が生じる。次にペンライトで左右の瞳孔に1~3秒間隔くらいで交互に光を当てて対光反応を観察する検査を交互対光反応試験という。正常であれば右眼に照射すれば直接反応で縮瞳し、同時に左眼も間接反応で縮瞳する。次いで左眼に素早く照射すれば今度は左眼が直接反応で縮瞳し、右眼に光を戻せば同様に両眼が縮瞳する。しかし視交叉から網膜までに障害や疾患があれば、右眼に光を戻した際に逆に散瞳する。これを右眼の相対的瞳孔求心路障害(RAPD: relative afferent

pupillary defect) 陽性, あるいは Marcus Gunn 瞳孔という. RAPD 陽性は眼底網膜に異常がなければ視神経障害を示す所見である. 本検査は意識障害のある患者においても有効である.

3.2.2 視野試験

視野試験は通常眼科外来の検査機器を用いて, 動的視野試験と静的視野試験が行われるが, ベッドサイドでもペンライトなどを利用して片眼ずつ目標物を追わせて視野と眼球運動制限による複視の有無を確認する. ただし大まかな検査法であり, わずかな眼位ズレによる視野障害は検出できない.

3.2.3 Hess チャート (Hess 赤緑試験) と 9 方向眼位

視野および眼球運動を観察する際は 9 方向の眼位 (正面・上方・下方・右方・左方・右上方・右下方・左上方・左下方) で観察し, 眼位の異常があればこれをむき眼位の異常とよぶ. 正面視を第一眼位, 水平または垂直方向視を第二眼位, 斜め方向視を第三眼位という. Hess チャートは暗室内で前方に方眼状スクリーンを投影し, 右眼と左眼にそれぞれ赤と緑のフィルターを装着したメガネを掛け, 赤色レーザーポインターで 9 方向を指し示し, 患者は緑色レーザーポインターでその位置を指し示す. これを左右交互に行い両眼の眼球運動の範囲を方眼紙上にプロットしたものである. 正常ではほぼ正方形に近い等大の図形になるが, 患眼では運動制限により縮小する. これよりも簡便な問診を併用した検査では red-glass テストがある. 患者の片眼の前に赤いガラスを置き, ペンライトを追わせ色のズレが生じるかどうかを問診する. 通常のペンライトのみの視野試験で検出できないわずかな眼位ズレを検出できる利点がある.

3.2.4 眼球運動試験と複視

両眼は離れているために常に視差が生じているが, 中枢で処理されて空間を構築している. 正常でも複視は生じ, これを生理的複視とよぶ. 例えば眼前で指先を注視すれば遠方に見えるものは複視となり, 逆に遠方を注視すれば指先は複視として見える. しかし外眼筋の拘束や外眼筋の運

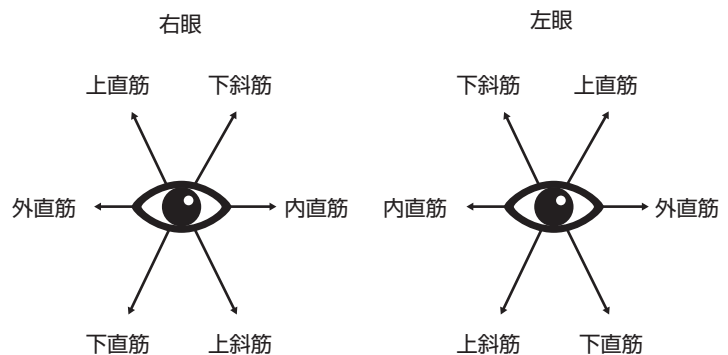


図4：外眼筋の作用方向

動神経障害による正確な眼位が保持できなくなると, 病的複視 (diplopia) を生じる. 病的複視を疑う場合, 問診を併用した視診が簡便である. まず正面視で目標物 (例えば指先など) を注視させて両眼の眼位ズレの有無を観察する. このズレが水平性か垂直性かを観察し, 複視があれば片眼ずつ閉眼してどちらの像が消失するかを問診する. また各方向のどの向きで複視の

ズレが最大になるかも問診する。これにより視診のみでは検出しにくい眼位ズレを検出できる。眼位ズレは麻痺筋の作用方向で最大になるので、麻痺筋を推測することができる（図4）。

3.2.5 引っ張り試験（forced duction test）

点眼麻酔もしくは全身麻酔下で、眼科用無鉤鑷子などで強膜を把持して各方向に眼球を動かす試験をいう（図5）。例えば眼窩下壁骨折で下直筋に絞扼があれば眼球を上転させる時に抵抗を感じる。抵抗は外眼筋や周囲組織の絞扼や線維性拘縮などの拘束性運動障害を示す。抵抗が無いにも関わらず複視が生じている場合は、神経原性の麻痺や筋炎による眼球運動障害であることを示す。拘束性眼球運動障害では、眼窩壁骨折による外眼筋絞扼のほか、甲状腺眼症による筋の線維化・肥大や、骨折手術時に眼窩内脂肪体が拘束されることでも生じる。眼窩内脂肪体は線維性隔壁構造や Lockwood 靭帯などで区画化されているため、筋肉だけでなくそれらの骨折部への引っ掛かりであっても眼球運動障害を生じる。従って頬骨骨折や眼窩壁骨折の整復時には手術を終える前に本試験を行い、医原性複視を予防する必要がある。

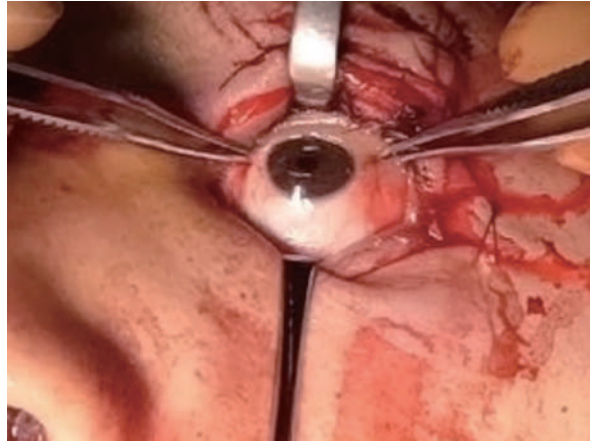


図5：引っ張り試験（forced duction test）をおこなう様子

無鉤アドソン鑷子にて強膜を把持して右側眼球を内転させている。眼窩壁を再構築した際には閉創前に本試験を必ず実施する。

3.2.6 眼球位と Hertel 眼球突出計

眼窩内気腫または出血による眼球後方の血腫は眼球を突出させる。また頬骨骨折により眼窩内容積が拡大した場合は眼球が陥凹する。頬骨の外下方偏位が著しい場合には患側眼球位の外下方偏位が観察される。眼球位の水平的・垂直的偏位および矢状方向での眼球位を観察する。眼球は頬骨骨折などにより眼窩内容積が 1 cm^3 増大すると 1 mm 陥凹するとされている。これを眼球陥凹（enophthalmos）といい、顔面腫脹が消退した後に目立った審美的不調和をきたす。また不十分な観血的整復固定術の術後にも後遺する。顔面腫脹が消退すれば外来にて Hertel 眼球突出計を用いて外側眼窩縁から左右眼球角膜頂点までの距離を mm 単位で計測する。通常、両眼の差が 2 mm 以上あれば異常と判断する。Hertel 突出計は眼窩外縁に接触させて計測するため、顔面腫脹時や眼窩外側の骨欠損や変形があると正確な測定はできない。

3.3 耳 / 聴覚器および鼻副鼻腔損傷

中顔面骨骨折や頭蓋底骨折を併発している場合、鼻腔・副鼻腔・耳・頭蓋底・鼻漏・脳脊髄液漏の精査が必要である。鼻腔・鼻中隔の骨折・外鼻変形・出血・閉塞・血腫の有無を確認する。鼻腔通気度検査は鏡を鼻孔に当てがい鼻息によるくもりで確認できる簡便な検査である。鼻鏡を用いた視診で鼻出血・鼻中隔血腫を観察する。鼻中隔軟骨を含んでいる鼻の下方1/3の外傷の場合、鼻中隔軟骨と被覆している軟骨膜の損傷により、鼻中隔血腫を形成することがある。鼻中隔血腫は両側鼻腔に弾力ある腫瘤として観察される。血腫は軟骨に大きな圧を加えるため、軟骨壊死から鼻中隔穿孔と外鼻の鞍鼻変形をきたすので、血腫除去と場合により鼻中隔形成を行う。鼻骨や篩骨垂直板骨折による鼻中隔偏位の有無を観察し、鼻鏡や触診でクレピタス音を聴取しながら骨折線を確認する。鼻副鼻腔損傷では、顎動脈とその末梢からの大量出血も稀ではない。副鼻腔はCTにて骨折の波及や血腫・液面形成を確認するほか、経鼻内視鏡で副鼻腔開口部の確認や出血源の精査を行う。耳は外耳の耳介裂傷や耳介血腫、外耳道裂傷や鼓膜損傷、耳漏があれば血性単独か髄液漏かを確認する。髄液漏は鼻腔や耳から前屈みの姿勢で多く流出する。ガーゼやティッシュに滴下して血液の中心と周囲の透明な二重の輪に分かれたものをハローサインとよび髄液漏の徴候と判断する。髄液漏はそのほか頭蓋内に特異的な β 2-トランスフェリン電気泳動検査や、簡易的検査ではテストテープにて糖の検出でも判定できるとされるが、テストテープは外傷では血液が混じるので使えない。髄液漏は前頭蓋底の篩骨篩板骨折と脳硬膜損傷によるものが最も多く、鼻漏として観察される。中頭蓋底の側頭骨錐体部の縦骨折にもみられ、耳漏として観察され鼓膜の向こう側に血液が観察される。耳鼻科専門的検査として簡易聴力検査による聴力の早期評価は側頭骨骨折や顔面神経麻痺のリスク評価に繋がる。

3.4 頸椎損傷

下顎骨骨折（特に両側下顎骨骨折）やLe Fort II/Ⅲ型骨折などの顔面多発骨折、意識障害を伴う頭部外傷では頸椎損傷を伴うことも多い。受傷機転では階段からの転落やバイク事故に多いとされる。頸椎損傷を見逃すと不適切な体位変換や挿管操作で二次的な頸髄損傷を生じるリスクがある。Primary surveyの気道評価時においても常に頸椎損傷の可能性を念頭に置き、頭頸部の不用意な屈曲・伸展・回旋を避ける。頸椎カラーを装着し、視診による頸部腫脹・皮下出血・異常可動性や変形の観察と、触診による頸部圧痛（特に後頸部痛）の有無を診察する。神経学的兆候としては四肢の痺れや脱力、高位頸椎（C3～5）損傷では横隔膜麻痺による呼吸障害が生じる。画像検査として全頸椎側面X線や頭蓋顎顔面と一連で標準的に施行するCT検査が行われる。棘突起や横突起の骨折、椎体脱臼、椎体間の整列不正、軟部陰影の腫脹などを観察する。

4. 口腔顎顔面外傷の治療計画

4.1 治療の原則とアウトカム

治療の原則は、1. 可能な限り早期に治療すること、2. 可能な限り一期的に治療することである。顎顔面骨折は、上下顎の咬合偏位一つをとっても下顎のみならず、上顎あるいは頬骨上顎複合体骨折により生じることが多く、受傷部位全体の一期的な治療が重要である。特に中顔面骨骨折については「2度目のチャンスは無い」と言われている。

治療の緊急度は概ね次のように分類される。

- ・ **緊急手術**：動脈性出血の抑制，中顔面骨折に対する外科的気道確保，眼圧亢進を伴う眼球後出血に対する外眼角切開，眼窩壁あるいは眼窩尖骨折による神経および外眼筋の絞扼。
- ・ **数時間以内に手術**：重度の汚染創，口腔外開放骨折。
- ・ **24時間待機可能**：単純で無菌性の骨折。
- ・ **24時間以上待機の必要がある**：血行動態が不安定な患者，多量の髄液漏。

治療のアウトカムは、1. 硬軟組織の正確な解剖学的整復と十分な固定、2. 機能回復（脳機能・特殊感覚機能・呼吸機能・咀嚼機能・構音機能・嚥下機能）、3. 整容回復（顔貌・輪郭・外鼻・眼位・表情・創痕）の3項目である。上顎・頬骨・眼窩の外傷は脳や視機能の障害を伴うことも多く、それらの治療が優先される。また眼窩周囲の変形はそれが僅かであっても、腫脹の消退後に眼位の下垂や眼球陥凹などの目立った醜形を後遺することが多い。下顎外傷では気道閉塞など呼吸機能の障害を伴うことが多い。軟組織創傷の治療機転は一次治療と二次治療がよく知られている。これは硬組織の治療においても同様であり、primary fracture healing と secondary fracture healing という。軟組織の一次治療は創断端間に癒痕組織を介さずに最低限の創痕で治療することである。硬組織である骨の primary fracture healing とは、肉芽組織や結合組織を介さずに緊密に接触した骨の両端から新生ハバース管の貫通により、新たな層板骨が形成されりモデリングが生じることで、別名 direct fracture healing とも呼ばれる。Primary fracture healing の条件として、骨断端の正確な解剖学的整復と機能応力に負けない剛性を持った内固定により骨折断端が隙間なく密着安定することが挙げられる。早期治療を逃せば骨折断端間に生じた血腫から肉芽組織や結合組織が生じ、やがて多量の仮骨を形成して変形治療をきたす。これを secondary fracture healing または indirect fracture healing という。これらのアウトカムから逸脱した変形治療は機能回復および整容回復に大きな支障をきたすこととなる。

4.2 顎顔面骨格のバイオメカニクスとバットレス

頭蓋顎顔面骨格は、脳や眼球などの柔らかい器官を保護するフレームと、気道や咀嚼器官の構造中心を成している。半球状の頭蓋冠は脳への直接的な外力に抵抗し、中顔面の含気骨の多

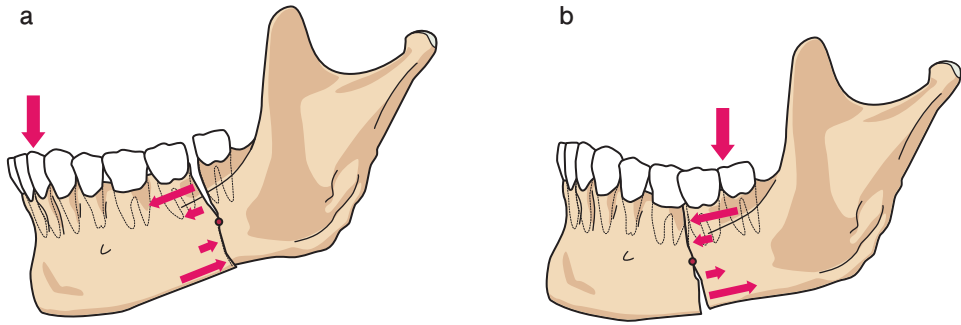


図6：下顎骨体部のバイオメカニクス

a 下顎骨の骨折線より前方に機能圧が加わると、骨折線部の下顎上縁に引っ張り応力が生じ下顎下縁に圧縮応力が生じる。b 下顎骨の骨折線より後方臼歯に機能圧が加わると、骨折線部の下顎上縁に圧縮応力が生じ下顎下縁に引っ張り応力が生じる。

胞性構造は骨折により外力を吸収する。下顎骨は湾曲した梁の両端に柱構造があり、そこに強大な力を生む咀嚼筋が付着する。咀嚼時にはその食塊を載せた歯がある下顎骨の上縁と下縁に最も強い応力が加わる。その応力は一方が圧縮応力の時、他方は引っ張り応力となる。そして下顎骨断面の中央部は応力が最小になる。圧縮部と張力部は咀嚼運動中に急速に入れ替わり変化する。下顎体が骨折した場合は、骨折線より前方に機能圧が加わると、骨折線部の下顎上縁に引っ張り応力が生じ下顎下縁に圧縮応力が生じる。逆に骨折線より後方の臼歯に機能圧が加わると、骨折線部の下顎上縁に圧縮応力が生じ下顎下縁に引っ張り応力が生じる（図6）。

中顔面では特に上顎骨に下顎骨と同等かつ逆方向の応力が加わる。上顎歯列の咬合面にかかる応力は上顎骨および頬骨に頭頂に向けて垂直方向に加わる。下顎は主に厚い皮質骨で構成され、中顔面は薄い殻のような皮質骨と外形を形作る比較的強固な皮質骨から構成される。中顔面の構造は支柱で支えられたテントに例えられる。このように顔面骨を構成する骨には、テントの支柱のような応力を支える幾つかの構造がありバットレス (buttress) と称される。バットレスは建築学用語で中世の石積み建造物の柱構造の外側に沿って建てられる控え壁のことを指す。顔面骨には水平・垂直・矢状の三方向のバット

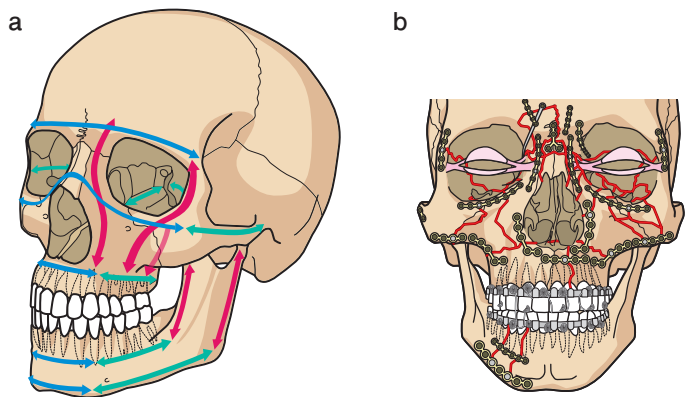


図7：顎顔面骨格におけるバットレス

a 青：水平バットレス，赤：垂直バットレス，緑：矢状バットレス。これらのバットレスは、顔面骨格の幅・高さ・奥行きを構成している。
b 汎顔面骨折におけるバットレス再建。

レスが存在する。垂直バットレスは、上顎歯列の咬合面にかかる応力を受け止める役割を果たし、水平および矢状方向バットレスは顔面の幅と奥行きを構成する。骨接合の安定性はプレートやスクリューのサイズに依存するだけでなく、その配置や骨の状態などに依存する。骨接合デバイスを適切な位置（バットレス）に配置することで、その部分の骨がバットレスとして機能し、咀嚼応力に対して十分抵抗する安定した応力パターンを生み出す（図7）。その場合、骨質が脆弱であると骨接合の安定性に対する骨の貢献度合いが低下するため、より強固なデバイスを選択しなければならない。

4.3 骨接合デバイスの種類と機能

骨接合デバイスは創外式固定器具と創内式固定器具に大別される。創外式固定器具は今日主に下肢外傷等に使用され、顎顔面領域では骨延長器を除いて創内式固定器具に限られる。材質は医療用純チタンと吸収性素材であり、ステンレススチールは顎関節突起骨折用ラグスクリューを最後にみられなくなった。創内式固定器具の代表はプレートおよびスクリューである。スクリューは構造的に頭部と軸からなる。軸にはスレッドと呼ばれるネジ山が付与されており、スレッドは骨と嵌合し引き抜き力に抵抗する。スレッド外径が各社プレートシステムの名称に付与される数字（1.5あるいは2.0など）となっている。スレッドを除く軸の部分はコアと称され、コアの直径がスクリュー孔を形成するドリルの直径となるので、プレートシステム名称の数字よりもドリルの直径は小さい（図8）。

スクリューにはロッキングスクリューとノンロッキングスクリューがある。ロッキングスクリューはスクリュー頭部の側面にもスレッドが刻まれており、プレート穴の内面に刻まれたスレッドと嵌合して固定される構造になっている。プレート穴の内面スレッドの最下部までスクリュー頭部が侵入すると、それ以上スクリューは回ることなく両者が強固にロックするため、ロッキングプレートと称され、機能圧下でのスクリューの緩みが少ない。一方、ノンロッキングスクリューは頭部がプレート穴に収まってもお回すことが可能である。頭部がプレート穴に収まった後は軸のスレッドが骨を引き上げる役割を果たし、骨面にプレートが圧接されるようになる。なおも回し続けるとスレッドと骨との嵌合が破壊されスクリューは空回りするよう

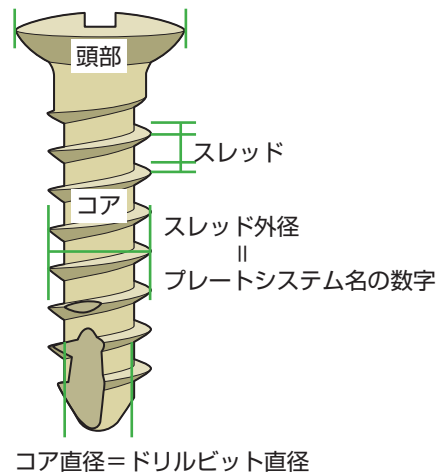


図8：スクリューの各部名称

スクリューは頭部と軸からなり、軸はコアと周囲のスレッドからなる。コアの直径は下穴を形成するドリルビットと同じである。スレッドの外径は、プレートシステム名称に付与された数字と同じである（例：〇〇システム 2.0 など）。

になる (図9)。

チタンスクリューはその他、ドリルで下穴を開けてからスクリューを挿入するセルフタッピングスクリューと、ドリリング不要で直接スクリュー挿入ができるセルフドリリングスクリューがある。スレッドに一致した骨溝を形成する操作をタッピングと称する。ドリルで下穴を開けてからスクリューを挿入するセルフタッピングスクリューは、スクリューを回し入れる力でスレッド部分が骨を削合 (タッピング) しながら骨に侵入する。このように今日のチタンプレートはタッピング操作を必要としないが、吸収性スクリューは機械的強度が低くタッピング操作を必要とする。各社の顎顔面骨接合プレートには様々な形状と長さや厚みの異なる種類が存在する。術者は骨接合プレートを設置する部位にかかる機能圧を考慮し、十分な強度を持つプレートを選択することが重要である。

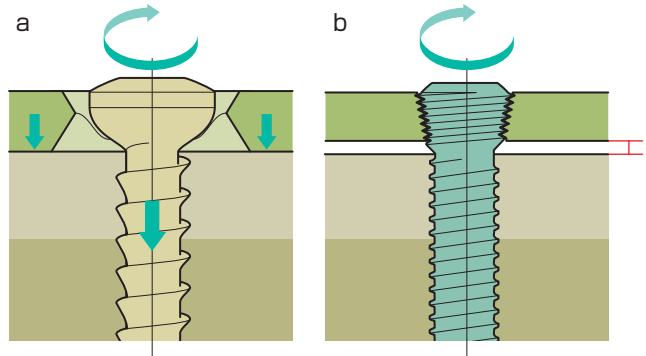


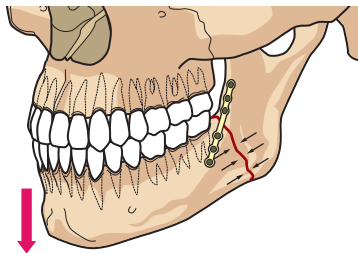
図9：a ノンロックングプレートとスクリュー
b ロックングプレートとスクリュー

ノンロックングスクリューはスクリュー頭部がプレート穴に入ってもなお回すことができ、プレートは骨面に圧迫される。ロックングスクリューは頭部のスレッドがプレート穴内面のスレッドと嵌合し、ロックされるため骨面を圧迫しない。また、機能圧下の緩みが少ない。

4.4 荷重分担型骨接合と荷重負担型骨接合

骨折部位には荷重応力に伴って圧縮応力と引っ張り応力が入れ替わり立ち替わり生じる。骨折の偏位が小さくて正確に整復された骨折は、骨折断端が緊密に嵌合するために破断面を通る圧縮応力や滑り力の一部を断端同士が負担できる。しかし破断面を境にして消失した引っ張り応力に対する負担は骨接合デバイスが負担しなければならない。

Load-sharing osteosynthesis
荷重分担型骨接合



Load-bearing osteosynthesis
荷重負担型骨接合

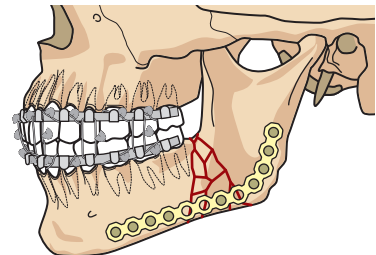


図10：Load-sharing 骨接合と Load-bearing 骨接合

骨折面が緊密に嵌合し合う時は、骨折面に加わる摩擦力を骨片同士が支え合うため、プレートと荷重を分担して安定化が得られる。一方、骨折部が粉碎・欠損・質低下骨の場合は、骨折面に加わる摩擦力を骨片同士が支えることが出来ないため、プレートが全荷重を負担しなければならない。即ち、骨折部の様態に応じて適切なサイズのインプラントを選択しなければならない。

い。この場合に骨接合デバイスは、引っ張り応力を負担することと圧縮応力の一部を負担することになり、骨とデバイスが荷重を分担して支えることになる。このような骨接合を荷重分担型骨接合 (load-sharing osteosynthesis) という。

骨接合デバイスと骨との荷重分担割合は、骨折線の様態や第3骨片の有無あるいは骨質によって変化する。骨接合デバイスの分担割合が高いと予想される場合には、より大きく厚みのあるデバイスを用いる必要がある。一方、骨折部分が粉碎または腐骨や粉碎で欠損しているなどの場合には、骨折断端同士で圧縮応力などは全く負担できない。またたとえ単純な骨折線であっても、無歯顎で萎縮した骨質が低下した骨では骨同士がほぼ応力負担できない状況にある。このような場合は、骨接合デバイスが圧縮あるいは引っ張り応力の全てを負担するための大型デバイスが必要になる。これを荷重負担型骨接合 (load-bearing osteosynthesis) という。

荷重負担型骨接合のデバイスは下顎再建プレートのみである (図 10)。外科医は骨折のタイプと骨の粉碎や欠損の有無、骨の偏位、骨質など患者に関連する因子を総合的に評価し、骨接合デバイスを選択しなければならない。治療の失敗は、外科医が状況を正確に評価せず、過小評価してデバイスと接合方法を選択することで生じる。

4.5 安定化の原理

骨接合の目的は骨折部の安定化 (不動化) である。安定化の手法にはスプリント固定、プレートとスクリューによる固定、骨片のプレートによる圧迫、ラグスクリューによる圧迫がある。スプリント固定は非観血的固定法として知られ、上下顎の骨片の可動性を減少させる。よく使用するものに、有歯顎患者では線副子とワイヤー固定、口腔内で印象採得して石膏模型上で作成した床副子やバイトスプリントがある。無歯顎患者では使用している義歯をスクリューで顎骨に固定するか、Gunning 型スプリントを作成する。上下顎を1枚のチタンプレートで垂直的に固定するなどの方法もある。プレートとスクリューによる内固定では、バットレス部にバイオメカニクスと荷重負担の度合いを考慮して、適切なサイズのプレートを選択する。中顔面には大きな再建プレートは使用しないが、ほとんどのプレートシステムでは、中顔面用プレートの中でもプレートの厚みによる複数サイズが選択できる。歯と歯槽骨に直結する上顎の垂直バットレスでは、最も厚みのあるプレートを使用し、眼窩周囲骨・頭蓋に移るにつれて薄いプレートを使用する。骨片の圧迫は、骨片間の摩擦抵抗を増加させ骨折面に応力を分担・負荷させることができる。中顔面骨では頬骨前頭縫合部や、頬骨弓根部の他は、骨が菲薄なために圧迫力をかけることができないが、下顎骨単純骨折では安定化に貢献する有用な方法となる。骨片間のギャップが小さく密接していれば、オステオンが直接的に骨折間隙を貫通架橋して primary fracture healing を導くことができる。

下顎正中あるいは傍正中骨折では、唇側の皮質骨が緊密に密着しているようでも舌側にギャップが残ることが多い。このような場合に比較的厚みのあるプレートを過剰屈曲して骨折線に直交に配置し、バイコーティカルにノンロッキングスクリューを挿入することで、圧迫力

をかけて舌側のギャップを閉鎖することができる（図11）。

またコンプレッションプレートと呼ばれる形状のプレートには、断面がすり鉢状で卵円形のスクリーホールが賦与されている。骨折線に直交するようにプレートを配置し、骨折線両側に隣接するスクリーホールのそれぞれ遠位側からバイコーティカルにノンロッキングスクリーを挿入する。スクリーヘッドがスクリーホールに到達すると卵円形ホールの遠位側から中心へとヘッドがスライディングし、

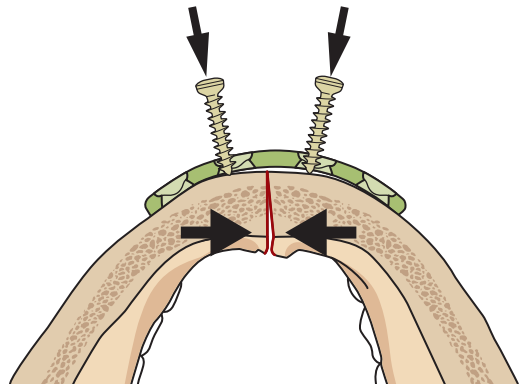


図11：プレートの過剰屈曲による圧迫骨接合

軸全体が骨折面に圧迫力を与えるものである（図12）。骨折線を挟む2穴にスクリーを挿入した後は、強すぎる圧迫力をかけないために、残りのホールには始めから中心部にスクリー

を挿入する。そのほか、下顎骨の斜骨折・下顎正中中部骨折・骨移植片の固定などでは、広い2つの平面を圧迫接合する方法と

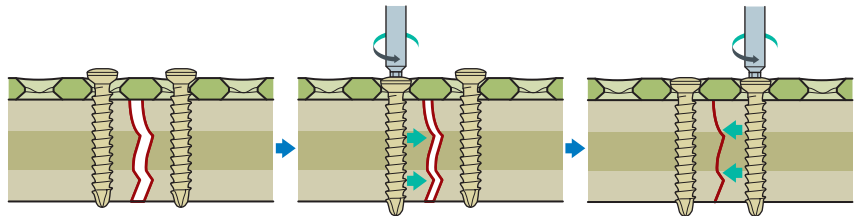


図12：コンプレッションプレートによる圧迫骨接合

骨折線側の内側ホールに、それぞれ偏心位にスクリーを挿入し、スクリーが中央部に移動することで圧迫力が生じる。

してラグスクリー法がある。ラグスクリー法は、骨折面に直交して表裏の皮質骨を貫通する長さのノンロッキングスクリーを使用する。通常のスクリーは軸全長にスレッドが刻まれているので、そのままスクリーを挿入しただけでは骨折面の不動化は得られても、圧迫力は得られない（ポジショニングスクリーとよぶ）。

ラグスクリー法では、まず骨把持鉗子で表裏（正中骨折では左右）の皮質骨を挟んで固定し、表層の皮質骨から骨折面まで直交するように、スレッド外径もしくはそれより太い直径のドリルでスクリー穴を形成する。前述のように下穴を形成するドリルの直径は、スクリーの軸直径と同じである。次いで表層のスクリー穴の軸線上に本来のドリルで裏側の皮質骨まで穿通させる。表層の皮質骨のスクリー穴部分には、カウンターシンクを用いて半球状のスクリーヘッドの受け皿を形成する。デプスゲージでスクリー長を測定し、適切な長さのノンロッキングスクリーを挿入する。スクリーは骨折面より表層の骨を素通りし、骨折面より反対側の骨髄と皮質骨にタップを刻みながら侵入する。スクリーヘッドがカウンターシンクの窪みに到達すれば、以後の挿入操作で反対側の皮質骨をスクリースレッドが引き上げてくるために、骨折面に圧迫力を与えることができる（図13）。ラグスクリー法単独で固定す

る場合は、スクリューを中心とした回転運動を抑えるために2本のラグスクリューを挿入する。2本目のラグスクリュー挿入が困難な場合や、固定力が不足する場合には通常のプレート固定と併用するとよい。

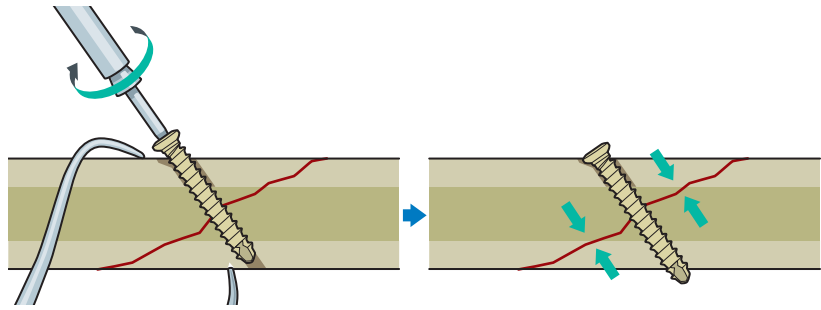


図13：ラグスクリー法

骨折面に直交するバイコーティカルスクリューで、表側の骨はスクリューが素通りし、裏側の骨にのみスレッドが嵌合することで圧迫力が生じる。

4.6 治療法の選択と手術治療の原則

原則的には以下の3つの選択枝が存在する。

- ・ 無治療
- ・ 非手術療法
- ・ 手術療法

無治療は積極的な治療および計画的な経過観察も行わないことを意味する。非手術療法は保存的治療あるいは非観血的治療とも呼ばれる。手術療法は観血的治療あるいは外科的治療とも呼ばれる。そして手術療法とは、①骨折部の明示、②骨折片の整復、③内固定の手順で行い、観血的整復固定術（open reduction and internal fixation：ORIF）と称される。下顎骨体骨折では、線副子と4週間の顎間固定を行うか、観血的整復固定術を行うのか、患者は選択することができる。手術療法の場合は手術に伴う合併症のリスクはあるが、術後すぐに機能回復が得られるというメリットがある。また高齢の患者の場合には、患者が治療に協力できるかどうか治療法の決定に関係する。

治療を担当する外科医は、骨折の種類や重症度だけでなく、患者の全身の健康状態や既往症、年齢、家庭や家族などの社会的状況、患者の協力度や意志を総合的に評価して

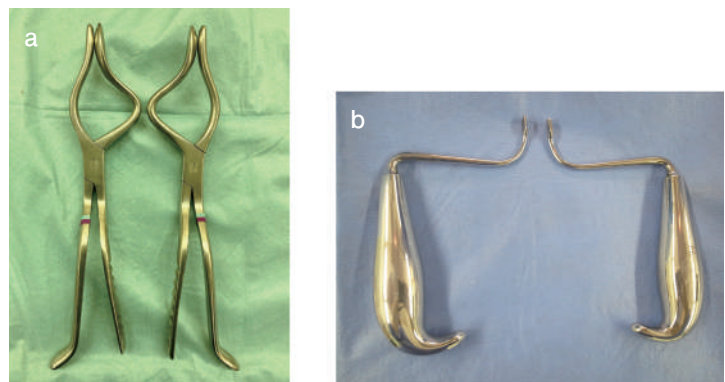


図14：a Rowe 鉗子，b Tessier 上顎骨起子

治療法を決定する。下顎の骨折線はあるものの偏位や動揺、不正咬合も強い痛みも機能障害もなければ、無治療や経過観察のみもあり得る。頬骨骨折あるいは頬骨弓単独骨折や眼窩底骨折で偏位が無く機能障害も無ければ無治療あるいは経過観察だけでもよい。全くあるいはほとんど偏位の無い鼻骨骨折・鼻篩骨眼

窩骨折・前頭洞骨折・頭蓋冠骨折・頭蓋底骨折なども同様である。逆に不正咬合や骨折部の可動性、痛みを含めた機能障害がある場合の中顔面骨折では非手術療法で治療できる可能性は無い。

手術療法を選択する場合には以下の4つの手順が重要である。

- ・術野の十分な明視化
- ・骨片の解剖学的整復
- ・十分な内固定
- ・細心の創閉鎖

術野は一般的には出来るだけ見えない部位で小さく切開しななければならないが、骨片の整復や十分な内固定が出来ない場合は、躊躇せず皮膚切開

にて必要な術野を確保することが重要である。下顎骨整復では線副子による顎間固定や骨把持鉗子、上顎骨整復ではRowe鉗子、Tessier上顎骨起子（図14）、頬骨整復ではRowe頬骨起子やU字型起子、Carrol-Girard bone screw（図15）、鼻骨整復ではWalshamやAsch鉗子などを適切に用いて骨片を整復する（図16）。固定では骨折部のバイオメカニクスを考慮して、荷重分担型固定あるいは荷重負担型固定を選択し、適切なサイズのデバイスを選択する。創閉鎖では骨膜や筋膜の吊り上げ固定、各層縫合、ドレナージなどを適切に行う。

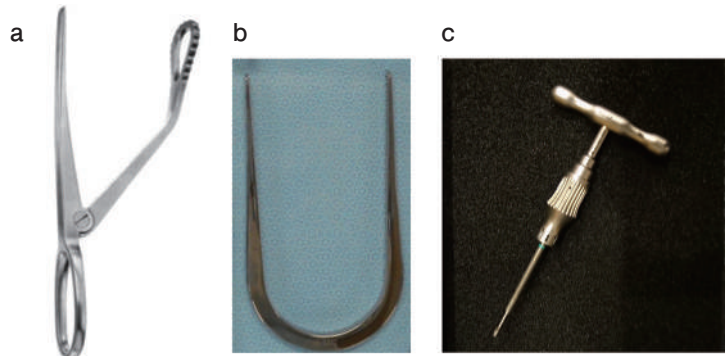


図15：a Rowe 頬骨起子，b U字型起子，c Carrol-Girard bone screw

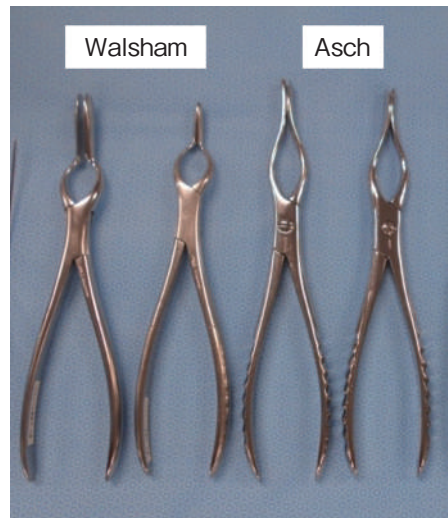


図16：Walsham 鉗子と Asch 鉗子

5. 口腔顎顔面外傷の後療法

口腔顎顔面外傷の後療法としては、身体的リハビリテーション・医学的フォローアップ・精神心理的サポート・社会復帰支援が挙げられる。身体的リハビリテーションは、開口訓練や顎運動訓練を行い、開口障害を緩和し、顎関節強直を予防する。主に咀嚼筋のストレッチや各種

開口器を用いて訓練する。咀嚼・嚥下機能訓練として、段階的に流動食から軟食、固形食へと移行する。外傷による構音障害が生じている場合は、言語聴覚士と連携して発音訓練を行う。医学的フォローアップでは、まず手術部位やプレート周囲の感染管理が重要である。骨治癒には成人で4～6週間を要するため、定期的なX線あるいはCTによる評価が必要である。また三叉神経知覚麻痺あるいは顔面神経麻痺の回復状況も定期的に確認する。口腔顎顔面領域の外傷では心理的ストレスも大きいため、時にはカウンセリングや臨床心理士による支援も必要となることがある。社会復帰支援で最も重要なことは、外見の変化に対応するための再建手術や、喪われた歯の補綴処置、それに伴う歯槽骨造成治療などが挙げられる。歯科治療は一般に退院してから開口訓練などのリハビリテーションがある程度進んでいないと実施することができず、長期間を要することも多い。長期的な課題として、骨接合プレートの抜釘時期、顔面創痕への形成外科的治療、咬合や顎関節への遅発的障害などが挙げられる。外傷後療法は、最終的な治療結果を左右する重要な段階である。それ故に急性期治療において、出来るだけ早期にかつ一期的に、治療のアウトカムを達成することが何よりも重要である。口腔顎顔面領域は、特殊感覚機能・呼吸機能・咀嚼機能・構音機能・嚥下機能と多機能を担うため、急性期治療と後療法の質が患者のQOLや社会復帰に直結する。

(竹信俊彦)

Ⅱ 口腔顎顔面外傷の各論

1. 口腔顎顔面軟組織損傷

1.1 はじめに

皮膚および粘膜は外的環境に対する生体防御の最前線を担っており、これらが損傷を受けた際には、迅速かつ適切な治癒過程の促進が極めて重要である。軟組織の損傷は交通事故、転倒、スポーツ、暴力など多様な原因によって発生し、口腔・顎顔面領域において頻度の高い病態の一つである。一般に、軟組織単独の外傷は硬組織外傷を伴う場合に比して、低エネルギー外力によって生じることが多く、重症度も比較的低い傾向にある。

しかしながら、口腔顎顔面領域は粘膜、筋、神経、血管、唾液腺など多様な組織から構成されており、咀嚼、嚥下、発音、表情といった重要な機能を担っているため、軽度の損傷であっても機能的・審美的影響が長期に及ぶ可能性がある。顔面は血流が極めて豊富であり、損傷時には大量の出血を伴う一方で、感染抵抗性が高く、創傷治癒が良好であるという特徴を有する。

近年では、高解像度画像診断、顕微鏡下修復技術、生体材料（吸収性縫合糸や組織接着剤等）の進歩により、より精緻かつ予後良好な修復が可能となっている。したがって、顔面軟組織外傷の管理においては、単なる創閉鎖にとどまらず、解剖学的構造の再建と機能回復を両立させる精密な診断、適切な修復技術の選択、ならびに長期的な審美・機能的予後を見据えた治療戦略の策定が不可欠である。

1.2 軟組織損傷の分類

創傷はその性状により以下のように分類され、適切な治療方針を立てるための第一歩となる。

- ・**擦過創**：表皮や粘膜上皮の最表層が、摩擦作用により連続性を失った状態。真皮や粘膜下組織が露出し、滲出液や微細な出血を伴う。顔面や口腔内では細菌感染のリスクが高く、早期洗浄が重要である。
- ・**切創**：鋭利な物体による直線的で平滑な断面を有する創傷。辺縁は整っており、出血量は血管径に比例する。組織損傷が少なく、止血と縫合により良好な治癒が期待できる。
- ・**裂創**：鈍的外力により皮膚や粘膜が不規則に引き裂かれた創。創縁は不整で、挫滅組織や血腫を伴いやすい。壊死組織の除去と感染予防が必要である。
- ・**刺創**：細長い鋭利な物体による深部への創傷。外観は軽微でも深部損傷や異物残存の危険が高く、画像診断や観血的洗浄の検討が必要となる。
- ・**挫創**：重度の圧迫や鈍的外力により組織が押し潰された創。広範な挫滅や血行障害を伴い、段階的治療が必要となる場合がある。

- ・ **感染による分類**：無菌創，非感染創，感染創に分類される。口腔外傷はすべて汚染創として扱う。
- ・ **その他の分類**：皮膚や粘膜との交通の有無により開放創と非開放創に，受傷後の経過時間により新鮮創と陳旧創に分類される。

1.3 局所の診査

局所麻酔を施行する前に，機能評価を含む診査を完了させることが不可欠である。特に以下の項目について，慎重かつ系統的に確認する必要がある。

- ・ **神経機能**：顔面神経による表情筋の運動機能，ならびに三叉神経領域の知覚を評価する。
- ・ **重要構造の損傷有無**：耳下腺管（Stensen 管），顎下腺管（Wharton 管）などの導管系の損傷を確認する。
- ・ **創所見**：創の深度，範囲，挫滅の程度，ならびに異物（砂利，ガラス片など）の残存の有無を観察する。

神経が離断されている場合には，可能な限り一次縫合を行うことが望ましい。耳下腺や顎下腺，ならびにその導管に損傷が及ぶと，顔面頸部に唾液瘻を形成する可能性がある。創内に異物が残存すると，感染源となるのみならず，外傷性刺青やケロイド，瘢痕形成の原因となるため，徹底的な除去が求められる。

1.4 創傷治癒のプロセス

創傷治癒は主に「炎症・破壊相」「増殖相」「成熟相」の三段階を経て進行する。

- ・ **炎症・破壊相（1～6日）**：血管収縮による止血の後，炎症反応が生じる。白血球が創部に遊走し，壊死組織や細菌，異物を貪食・除去することで創部の清掃が行われる。
- ・ **増殖相（～14日）**：線維芽細胞がコラーゲンを産生し，毛細血管の新生によって良好な肉芽組織が形成される。創縁からは上皮細胞が遊走し，創表面を覆う上皮化が進行する。
- ・ **成熟相（数ヶ月～1年以上）**：コラーゲン線維が再構築され，創の抗張力が増す。創は収縮し，最終的に瘢痕として治癒する。

このプロセスが理想的に進行した場合には一次治癒（瘢痕が最小限）となるが，壊死組織の残存や感染によって遅延した場合には二次治癒（瘢痕が大きくなる）となる。汚染創を意図的に開放管理した後に縫合を行う場合は三次治癒と分類される。

1.5 軟組織外傷の治療概念

湿潤療法（Moist wound healing）

湿潤環境を維持することで細胞成長因子の活性が保たれ，細胞の増殖や遊走が促進されるた

め、治癒期間の短縮と良好な治癒結果が期待される。ただし、滲出液が過剰となると創縁が浸軟し、感染リスクが高まるため、適切な管理が必要である。

Wound bed preparation (TIME コンセプト)

創傷治癒を阻害する因子を除去し、治癒に適した環境（創床）を整えるという概念である。阻害因子は以下の4要素に分類される：

- ・ T (Tissue)：壊死組織の残存，組織欠損
- ・ I (Infection/Inflammation)：感染および炎症
- ・ M (Moisture)：湿潤環境の過不足
- ・ E (Edge)：創収縮の停止，創辺縁の段差やポケット形成

1.6 治療のアルゴリズム

出血，異物，創部の壊死，挫滅，実質欠損や死腔の有無を的確に判断し，神経・脈管・唾液腺管の解剖的な位置関係に注意しながら診査を進め，適切に処置へ移行する（図 17）。

口腔顎顔面の創傷処置：創傷処置の「ゴールデンタイム」は通常8時間とされるが，顔面は血流が豊富なため，受傷後24時間程度までは一次縫合が可能である。原則として一次縫合が基本だが，動物咬傷など感染リスクが高い場合は，いったん開放創とするか，疎な縫合にとどめることもある。

- ・ **消毒**：口腔顎顔面領域の外傷創における消毒では，組織刺激性が少なく，無色透明で観察の妨げにならない消毒液を使用することが推奨される。代表的にはクロルヘキシジングルコン酸塩などが用いられる。創内への消毒は，消毒薬による組織障害や治癒遅延を避けるため，必要最小限にとどめる。感染予防の主体は，十分な機械的洗浄（生理食塩水などによる洗い流し）であり，異物や汚染物質の除去を優先する。角膜損傷防止のため，眼裂内に消毒液が流入しないよう十分に注意し，必要に応じて眼軟膏で保護する。
- ・ **局所麻酔**：顔面や口腔領域は血流が豊富であるため，止血効果を期待してアドレナリン添加リドカインが用いられることが多い。投与時には疼痛を軽減するため，25G以下の極細針を使用し，創縁の汚染が少ない部位から皮下に向けて刺入し，薬液を

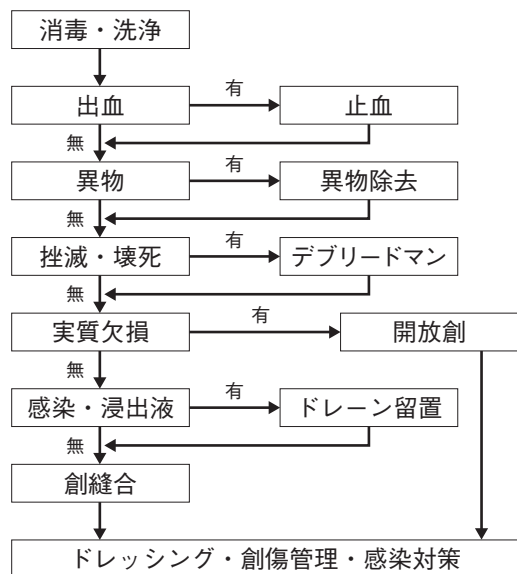


図 17：軟組織外傷のアルゴリズム

ゆっくり注入することが望ましい。汚染創からの刺入は、理論的には細菌や異物を組織内に押し込む懸念があるが、顔面は血流に富むため感染リスクは比較的低いと考えられる。口唇損傷の場合には、アドレナリンにより赤唇部が一時的に退色し、縫合位置が不明瞭になるため、局所麻酔を行う前に必ずマーキングを済ませておく必要がある。さらに、創の範囲や部位に応じて眼窩上神経、眼窩下神経、頤神経などの伝達麻酔を併用すれば、局所浸潤の総量を減らしつつ、十分な鎮痛効果を得ることができる。

- ・洗淨・異物除去・デブリードマン・止血：感染予防および異物除去の観点から、最も重要なステップの一つである。十分な量の生理食塩水や水道水を用いて、創内の異物（砂利、ガラス片など）を徹底的に洗い流す。異物が残存すると外傷性刺青の原因となるため、ガーゼや柔らかいブラシによる物理的除去も有効である。顔面は血流が豊富であるため、挫滅したように見える組織でも生着することが多い。顔面におけるデブリードマンは、組織欠損による変形を避けるため必要最小限にとどめ、組織を最大限温存するのが原則である。止血操作の際は、顔面神経や耳下腺管、顎下腺管などを不用意に損傷しないよう、盲目的な止血操作は行わず、必ず直視下で重要臓器が存在しないことを確認しながら止血を行う。
- ・縫合・抜糸・感染対策：顔面の縫合は、機能的にも審美的にも仕上がりを大きく左右する重要な処置であり、その基本は層状縫合にある。筋層、皮下組織、皮膚をそれぞれ解剖学的に正しい位置に戻しながら順に縫合することで、創の安定性を確保し、陥凹やひきつれ、瘢痕形成を最小限に抑えることができる。縫合糸は、皮下や筋層には吸収性の糸を、皮膚には非吸収性で細いモノフィラメントナイロンを用いるのが一般的である。術後は排液管理を徹底し、感染が懸念される場合には抗菌薬の投与や、破傷風・ガス壊疽への対応を行う。

1.7 損傷の種類と部位別治療戦略

- ・擦過創：受傷時にアスファルト片や砂などの異物が創面に埋入することが多く、これを除去しないまま治癒が進行すると、外傷性刺青や色素沈着の原因となるため、初期段階での徹底洗淨が不可欠である。処置はまず表面麻酔により疼痛を緩和し、大量の生理食塩水または水道水を用いて創面を洗淨する。ガーゼや柔らかいブラシで優しく異物を除去するが、過度な摩擦は健常組織を損傷し、治癒を遅延させるため避けるべきである。創部への高濃度消毒液の直接適用は、細胞毒性による組織障害や治癒遅延のリスクがあるため原則として控える。洗淨後は抗菌軟膏を塗布し、創傷被覆材で適度な湿潤環境を維持することで、感染予防と上皮化促進を図る。顔面など整容的配慮が必要な部位では、異物除去の徹底と組織保護の両立が長期的な審美的予後に直結する。
- ・裂傷・挫創（図 18, 19）：顎顔面領域は浅層であっても多様な組織が密集しているため、損傷の有無について注意深い評価が必要である。浅く真皮内までの創はテーピングによる

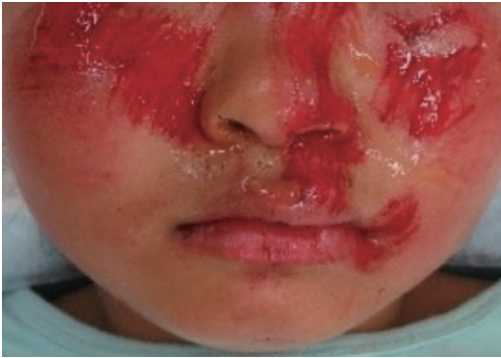

図18：顔面の擦過傷

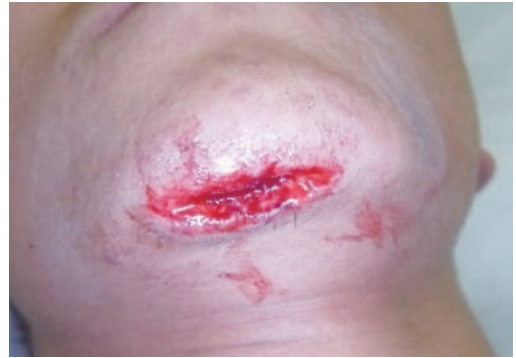

図19：オトガイ部裂傷

閉鎖も可能だが、基本的には縫合処置を行う。皮膚のみの損傷にはモノフィラメントナイロン糸を用い、筋層に及ぶ深在性創では死腔形成を防ぐため、筋層縫合に吸収性モノフィラメント糸を使用し、その後皮膚縫合を行う。大きな欠損には人工真皮や創傷被覆材を用いて一次的に被覆し、後日修正する方が整容的に優れることが多い。四肢や体幹では真皮縫合により創を盛り上げるが、頭頸部では平坦化しにくいいため、初期縫合時から平坦な仕上がりを意識する必要がある。

- ・**口腔外・顔面の創傷（図20）**：顔面は解剖学的特徴と審美的要件が複雑に絡み合う部位であり、その修復にあたっては形態的・機能的再建の両立が求められる。特に眉毛、眼瞼、外鼻、頬部、耳介といった構造は、解剖学的ランドマークや重要構造物が密集しており、それぞれに特有の注意点を踏まえた処置が必要である。眉毛は毛包を損なわないよう、縫合の際には上縁・下縁を正確に合わせる。眼瞼は顔面の中でも特に血流が豊富で、縫合後の創内出血が腫脹や癢痕、睫毛の乱れなど審美的問題を惹起しうるため、確実な止血と解剖学的連続性の保持が重要である。内外眼角靭帯や涙小管の損傷の有無も確認し、損傷時

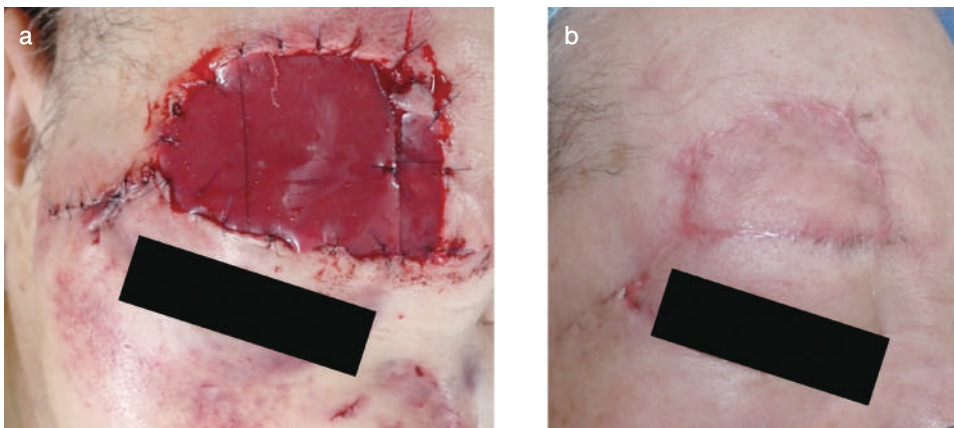


図20：前額部の皮膚欠損への対応
a 皮膚欠損と人工真皮、b 同部位への皮膚移植後

には修復を要する。外鼻は軟骨構造，鼻腔粘膜，皮膚が一体となって形態を構成しているため，各層を正確に合わせた層状縫合が必要である。頬部では顔面神経や耳下腺管が走行しており，損傷時には顕微鏡を用いた繊細な修復操作が不可欠である。耳介は血流温存を確認しつつ軟骨・皮膚を復元し，欠損が大きい場合には二期的再建を検討する。

- ・**口唇の創傷（図 21）**：口唇外傷において審美的に最も重要なのは，赤唇縁（vermilion border）をミリ単位で正確に一致させることである。また，皮膚性上皮と口唇粘膜の境界もずれないように，慎重に縫合する。縫合の際は，まず赤唇縁に1針を置いてランドマークとし，その後，創が深部に及ぶ場合には口輪筋の縫合を優先し，皮膚層の順に層状縫合を行う。赤唇全幅の1/4程度までの欠損であれば，保存的治療でも良好な結果が得られることが多いが，それ以上の欠損では縫縮や再建術の選択が必要となる。特に下唇では1/3～1/2までの欠損であれば縫縮が可能なことが多いが，上唇では cupid's bow や人中の偏位を生じやすい

ため，皮弁形成や植皮などの再建術を視野に入れる必要がある。創が口角に及ぶ場合は形態の再現が困難であり，変形のリスクが高いため，特に丁寧な縫合操作

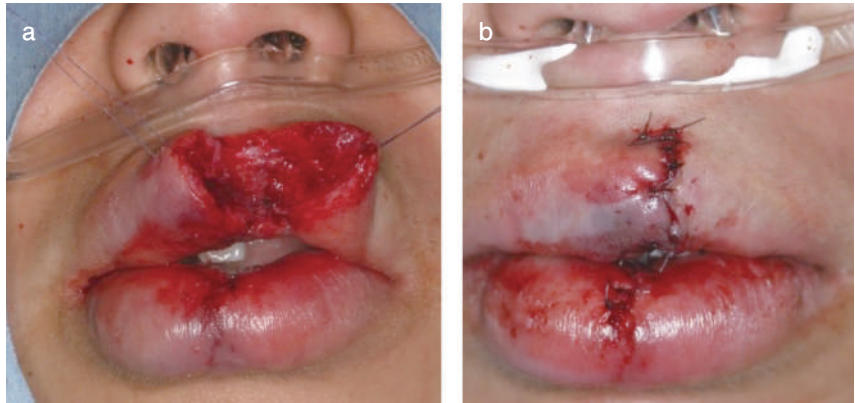


図21：上唇の裂傷
a 上唇の裂傷，b 縫合後

が求められる。口角の高さ，赤唇の連続性，口輪筋の走行を意識しながら，左右対称性を保つように修復することが重要である。

- ・**口腔内の創傷（図 22, 23）**：口腔は柔らかな粘膜で覆われ，その下層は疎な結合組織から成るため，容易に損傷し出血をきたす。一方で，口腔内，特に舌は血流が非常に豊富であるため，開放創管理を行っても二次治癒によって良好な経過が得られることが多い。しかし，粘膜下層や筋層に達する深在性創では治癒不全をきたすことも少なくないため，可能な限り組織を温存しつつデブリードマンのうえ縫合処置を行う。頬粘膜では耳下腺管およびその開口部，口腔底では顎下腺管および開口部の確認と保存が重要である。挫滅が強く導管の同定が困難な場合には，あえて疎な縫合とする方が望ましい。口腔内の創傷は常在菌による感染から口腔底蜂窩織炎へ進展する危険もあるため，十分な注意が必要であ

る。すべて汚染創とみなされるため、予防的抗菌薬の投与と感染予防が必須である。口腔内は食事や構音により安静を保ちにくく、2週間を目安に抜糸を検討する。吸収性糸で縫合を行った場合には、抜糸は行わず、2週間以上経過してから残存する糸のみ抜糸を検討する。

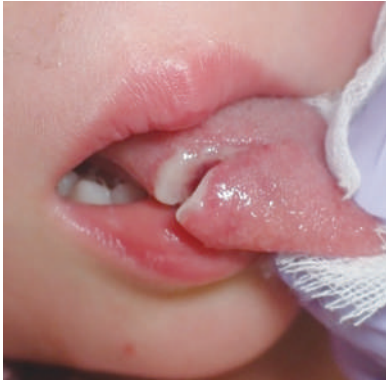

図22：舌の裂創

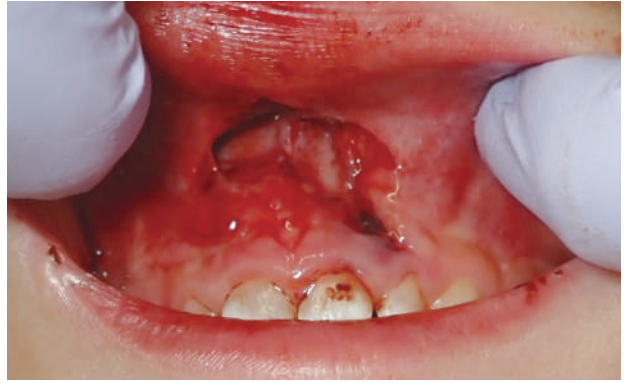


図23：上顎前庭部の骨に達する裂創

- ・**口腔内外の貫通創（図 24, 25）**：皮膚と口腔粘膜の両方を貫くため、唾液や口腔常在菌による汚染が避けられず、創感染が成立しやすい病態である。処置は基本的に裂創や口腔軟組織損傷の原則に準じ、皮膚側は癒痕化を最小限に抑えるため緊密に縫合する。口腔側は、縫合によって深部感染率が上昇するため、完全閉鎖よりも排膿路を確保する目的で、やや疎な縫合または開放とするのが望ましい。特に受傷から数時間以上経過し、臨床的に感染が疑われる場合や汚染が強い場合には、口腔粘膜側を開放、または適宜ドレーンを留置して排膿経路を確保する。感染予防としては、すべての貫通創を汚染創として扱い、予防的抗菌薬投与を行うことが望ましい。

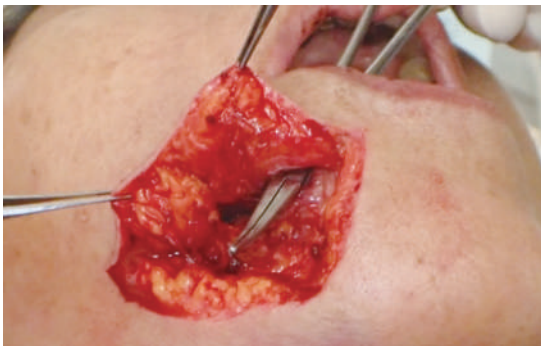

図24：頬部口腔内の貫通創

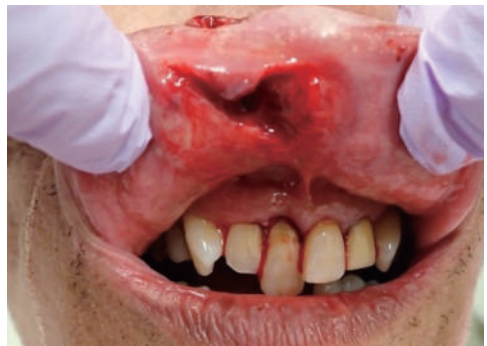

図25：上唇口腔内の貫通創

- ・**動物による軟組織損傷**：顔面では口唇、頬部、外鼻の順に受傷頻度が高く、咬傷や引っかかり傷によって高率に汚染される。特に咬みちぎりによる実質欠損を伴いやすく、唾液や細

菌感染により壊死が進行し、受傷直後よりも広範囲の組織欠損を呈することもある。受傷部の十分な洗浄・デブリードマンを行ったうえで、汚染や欠損の程度により一期的縫合とするか、開放創管理とするかを判断する。破傷風への対応は全例で検討し、トキソイド追加接種やガンマグロブリン投与を行う。加害動物が犬の場合は、狂犬病についても注意が必要である。感染は *Pasteurella*, *Capnocytophaga*, *Streptococcus* が起因菌となることが多く、抗菌薬は AMPC/CVA が第一選択であり、ニューキノロン系やテトラサイクリン系も有効である。

1.8 ドレッシング材

- ・ **選択の基本方針**: 創傷治療におけるドレッシング材の選択は、「創面の状態」「治癒段階」「感染リスク」の三要素によって大きく左右される。かつては消毒薬やガーゼ交換が主体であったが、現在では創傷治癒の生理を踏まえた“湿潤環境の維持”が標準となり、材質や機能の選択肢は格段に広がっている。
- ・ **貼付可能なタイプ**: 傷に直接貼付可能な製品には、創傷被覆材、フィルム、非固着性ガーゼ、ポリマービーズ、人工真皮などがあり、用途に応じて使い分ける。創傷被覆材にはハイドロコロイドやフォーム材などがあり、保湿性や吸収性に優れている。滲出液量や創の深さ、感染の有無によって適切な材を選択する。ハイドロジェルやアルジネートは壊死組織の自己融解や吸収力を活かし、褥瘡や感染リスクの高い創傷にも応用される。フィルム材は滲出液の少ない浅い創に、非固着性シリコンガーゼは熱傷や脆弱皮膚の保護に適している。人工真皮はⅢ度熱傷や外傷性皮膚欠損において、組織再建を促す選択肢となる。
- ・ **貼付できないタイプ**: 傷に直接貼付できないタイプは、主に未滅菌ロールフィルムであり、創面には使用せず、ガーゼの固定や摩擦軽減、褥瘡予防など補助的に用いられる。
- ・ **治癒段階に応じた選択**: 受傷直後は出血・滲出液が多いため、吸収力の高い材を選び、壊死組織がある場合はデブリードマン後に自己融解を促す湿潤材を検討する。感染の恐れがある場合には抗菌性製材を選択し、肉芽形成期には循環改善や肉芽促進作用を持つ外用剤を併用する。上皮化促進期には保湿性に優れた材へ移行し、顔面では薄型・透明が目立たない製品を優先する。
- ・ **交換と全身管理の判断**: 交換時期は吸収限界や感染兆候を基準とする。治癒過程が停滞・悪化している場合には、ドレッシング材のみでは改善困難であり、感染兆候や循環障害が認められる場合には抗菌薬投与や血行再建などの全身的治疗を優先する。ドレッシング材の適切な選択は、単なる製品知識ではなく、創の状態と全身状態の評価、そして治療段階ごとの柔軟な判断が不可欠である。

1.9 まとめ

口腔顎顔面領域の軟組織外傷は、単なる皮膚損傷ではなく、機能および審美性に直結する複雑な病態である。その治療を成功に導くためには、①全身状態の的確な評価、②解剖学的知識に基づく正確な診断、③創傷治癒の原則に則った丁寧な初期治療（特に徹底した洗浄と組織を温存したデブリードマン）、④審美性を最大限に考慮した層状縫合の実施が重要な鍵となる。また、治療は縫合で完結するものではなく、適切な術後管理と瘢痕ケアを含めた長期的な視点が、患者のQOL（Quality of Life）を向上させる上で不可欠である。とりわけ、組織欠損を伴う重症例においては、再建までを見据えた治療計画が求められ、高次医療機関や専門医との連携が極めて重要となる。

(辰巳博人)

参考文献

1. 口腔顎顔面外傷診療ガイドライン 2015 年改訂版外傷診療ガイドライン第Ⅱ部；2015.
2. 一般社団法人日本創傷学会 編. 創傷・褥瘡・熱傷ガイドライン 2023—第1編 創傷一般（第3版）. 東京：一般社団法人日本創傷学会；2023.
3. 宮地良樹：まるわかり創傷治療のキホン. 南山堂，東京，2014：27-50.
4. 岩科裕己，他：きれいに傷を治す—犬咬傷の評価と治療法—. 創傷. 4(1): 3-8, 2013.
5. Krug E, Sharma GK, et al: The global burden of injuries. *Am J Public Health* 90: 523-526, 2000.
6. Gassner R, Tuli T, et al: Cranio-maxillofacial trauma: a 10-year review of 9,543 cases. *J Oral Maxillofac Surg* 61: 1020-1026, 2003.
7. Marck RE, Middelkoop E, et al: Considerations on the use of wound dressings in surgery. *J Surg Res* 203: 284-292, 2016.
8. Singer AJ, Dagum AB: Current management of acute cutaneous wounds. *N Engl J Med* 359: 1037-1046, 2008.
9. Stekelenburg CM, van der Vlies CH, et al: Facial wound management: principles and practice. *Burns* 47: 1123-1130, 2021.

2. 歯槽骨骨折，歯の外傷

2.1 はじめに

歯の外傷は、突発的な外力によって歯およびその支持組織に生じる損傷である。その原因は、小児期においては転倒や衝突といった日常生活でのアクシデントが多く、特に運動協調性が未熟な1～2歳の乳幼児と、活動性が増す7～8歳の学童に好発する。成人では、スポーツ活動中、交通事故、あるいは殴打・暴行などが主な原因となる。

歯の外傷は、破折や脱臼といった物理的損傷にとどまらず、咀嚼や発音といった口腔機能の低下、審美性の喪失とそれに伴う患者の心理的負担などQOLに多大な影響を及ぼす。さらに、歯髄壊死や歯根吸収、歯の早期喪失といった深刻な後遺症を引き起こす可能性がある。歯は人体で最も硬い組織であるが故に、一度損傷を受けると自然治癒は期待できず、その治療には専門的な知識と技術が要求される。幸いなことに、近年の接着歯学や歯内療法学の進歩により、多くの外傷歯は保存可能となってきている。

2.2 診査・診断

歯の外傷治療の成否は、受傷直後から初診時にかけての対応に大きく左右される。迅速かつ確かな診断を下し、適切な治療計画の立案が不可欠である。

A) 医療面接

- ・ **受傷の状況**：受傷時刻は、特に完全脱臼歯の再植の予後を判断する上で最も重要な情報となる。
- ・ **脱落歯の有無と保存状態**：完全脱臼の場合、その歯をどのように保管していたか（乾燥させていなかったか、どのような液体に浸けていたか）は、歯根膜細胞の生死を分け、再植の成功率に直結する。
- ・ **既往歴と服薬歴**：免疫不全状態、コントロール不良の糖尿病やてんかん、先天性心疾患などは、治療計画（特に再植の適応）に影響を与える。

B) 口腔内診査

- ・ **視診・触診**：口腔周囲の軟組織（口唇、頬、皮膚）に裂傷や腫脹、皮下出血がないかを確認する。破折片が軟組織内に迷入している可能性があるため注意深く触診する。口腔内では、歯の位置異常（挺出、陥入、転位）や歯冠の破折、歯肉からの出血や裂傷を確認する。
- ・ **打診・動揺度検査**：打診痛の有無と音を確認する。歯根膜に炎症や損傷があると鋭い痛みを訴える（振盪、亜脱臼など）。陥入などで骨性癒着を生じている場合は、金属的な高い打診音を呈する。動揺度は、歯をピンセットで把持し、唇舌的、近遠心的に動かして評価する。生理的動揺を超えて明らかに動く場合は亜脱臼、2本以上の歯がブロックで動く場

合は歯槽骨骨折が強く疑われる。また、動揺の支点が歯冠側に寄っているように感じられる場合は、歯根破折の可能性を示唆する。

- ・**歯髄電気診・温度診**：歯髄の生死を判断するための重要な検査であるが、受傷直後は注意が必要である。外傷の衝撃により生活歯であっても反応が消失、あるいは著しく低下することがあるため、初診時の陰性反応のみを根拠に即時抜髄を決定してはならない。必ず複数回の検査を異なる時期に行い、反応の推移を評価することが重要である。

C) 画像診査

- ・**口内法 X 線写真 (デンタル X 線写真)**：解像度が高く、歯と歯周組織の評価に不可欠である。歯根破折や歯根膜腔の状態を評価するためには、正面に加え、投射角度を変えた方向からの撮影が推奨される。
- ・**コーンビーム CT**：複雑な歯根破折の三次元的な走行、陥入した歯と周囲骨との位置関係、歯槽骨骨折の範囲、あるいは軟組織に迷入した破折片の同定などにおいて、デンタル X 線写真では得られない情報が得られる。
- ・**パノラマ X 線写真**：顎骨全体の骨折や、多数歯にわたる広範な損傷のスクリーニングに有用である。

これらの診査結果を総合的に判断し、外傷の種類と重症度を分類し、個々の患者の状態に合わせた治療計画を立案する。そして、治療内容、考えられるリスク、予後について患者・保護者に十分な説明を行い、インフォームド・コンセントを得ることが治療を進める上での大前提となる。

2.3 歯の破折とその管理

歯の破折は、外力の作用点や方向により、歯冠部にとどまるものから歯根に及ぶものまで多岐にわたる (図 26)。露髄の有無と歯根の成熟度が治療方針を決定する上で重要な因子となる。

A) 不完全破折 (亀裂)

- ・**定義**：実質欠損を伴わない、エナメル質あるいは象牙質に及ぶ不完全な破折線。
- ・**診断**：強い自覚症状は乏しいことが多いが、象牙質に達する亀裂では冷水痛や咬合時痛を訴えることがある。肉眼での確認は困難な場合があるが、透過光診断にて亀裂線が光を屈折させるため明瞭に観察できる。X 線写真では通常異常所見は認められない。
- ・**治療**：治療の主目的は歯髄の保護と亀裂の進展防止である。症状がない場合は経過観察のみでよいが、冷水痛などの過敏症状がある場合は、接着性レジンで亀裂を被覆し、外部からの刺激を遮断する。
- ・**予後**：ほとんどの症例で予後は良好であるが、稀に亀裂から細菌が侵入し、歯髄炎や歯髄壊死に至ることがあるため、定期的な経過観察 (1, 3 か月後、その後少なくとも 1 年間) が推奨される。

B) 露髄を伴わない歯冠破折

- ・ **定義**：破折がエナメル質，象牙質までにとどまり，歯髄は露出していない状態。
- ・ **診断**：視診にて歯冠形態の欠損を確認できる。象牙質が露出している場合，冷水痛や空気に触れることによる痛みを訴える。X線写真で，破折線と歯髄腔との間に象牙質の介在を認める。
- ・ **治療**：治療目的は，歯髄を保護し，歯冠形態と機能を回復することである。受傷時に脱落した破折片の適合性が良好であれば，接着性レジンを用いて元の位置に再接着させる。破折片がない，あるいは適合しない場合に，コンポジットレジン或直接歯に築盛して形態を回復する。破折が歯髄に非常に近い場合，歯髄を保護するために水酸化カルシウム製剤やMTAセメントなどで間接覆髄を行い，最終的な修復を行う。
- ・ **予後**：迅速かつ適切な処置が行われれば，予後は非常に良好である。象牙細管の封鎖が不十分だと，後に歯髄炎を引き起こす可能性があるため，確実な修復が求められる。

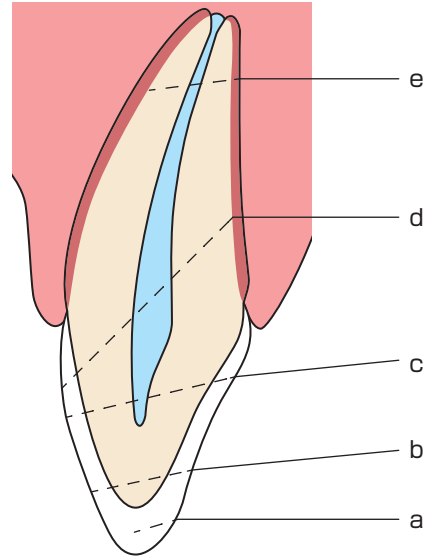


図26：歯の破折線

- a 不完全破折, b 露髄を伴わない歯冠破折, c 露髄を伴う歯冠破折, d 歯冠歯根破折, e 歯根破折

C) 露髄を伴う歯冠破折 (図 27)

- ・ **定義**：破折線が歯髄腔に達し，歯髄組織が口腔内に露出した状態。
- ・ **診断**：破折面にピンク色または赤色の歯髄組織が点状あるいは面状に確認できる。強い自発痛や温度刺激痛を伴うことが多い。

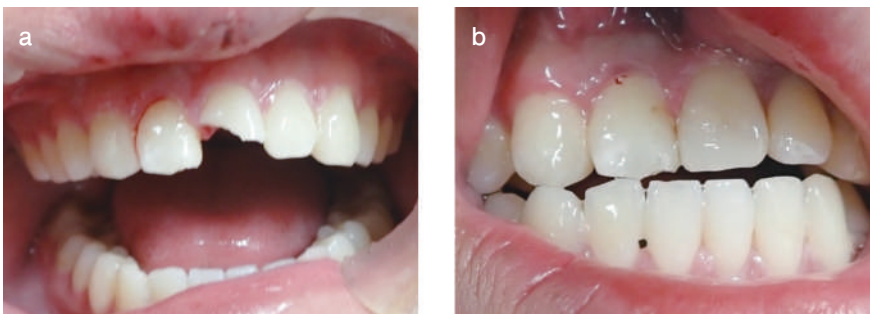

図27：露髄を伴う歯冠破折

- a 左上中切歯の露髄を伴う歯冠破折
b 持参した破折片とコンポジットレジンによる修復後

- ・ **治療**：この場合の治療目的は、可能な限り歯髓の生活力を維持し、歯根の生理的な発育を促す（根未完成歯の場合）ことにある。治療法の選択は、歯根の完成度と露髓からの経過時間が決定的に重要となる。
 - ▷ **根未完成歯**：歯根が発育途上にある若年者では、歯髓を保存し歯根形成を完了させること（Apexogenesis）が最優先目標となる。
 - ☆ **直接覆髓**：露髓が小さく（直径1 mm 未満）、新鮮（受傷後数時間以内）で清潔な場合、MTA セメントなどで露髓点を直接被覆する。
 - ☆ **部分断髓**：露髓からの時間がやや経過している、あるいは露髓面が汚染されている場合に適応される。局所麻酔下で、汚染・炎症のある表層の歯髓組織を1～2 mm 除去し、健全な歯髓組織の上をMTA セメントで被覆する。
 - ☆ **生活断髓**：露髓範囲が広く、部分断髓が困難な場合に、歯冠部歯髓をすべて除去し、根管口レベルで断髓を行う。
 - ▷ **根完成歯**：
 - ☆ **露髓が新鮮な場合**（目安として受傷後24時間以内）：根未完成歯と同様に、部分断髓法により歯髓の保存を試みることが可能である。
 - ☆ **露髓が陳旧性である場合**：歯髓の感染が不可逆的と判断されるため、抜髓および根管治療の適応となる。
- ・ **予後**：いずれも無菌的処置と、処置後の緊密な封鎖が成功の鍵を握る。根未完成歯において歯髓保存に成功すれば、正常な歯根の完成が期待できる。経過観察は最低3年間必要とされる。

D) 歯冠歯根破折

- ・ **定義**：破折線がエナメル質、象牙質、セメント質を含み、歯冠から歯肉縁下にまで達している状態。
- ・ **診断**：歯冠部で破折線を確認できるが、その歯肉縁下への進展範囲を正確に把握することが重要かつ困難な場合がある。歯周プローブやX線、コーンビームCTを用いて評価する。破折片は動揺し、強い痛みを伴うことが多い。
- ・ **治療**：破折線の歯肉縁下における深さが、歯の保存の可否を決定する要因となる。
 - ▷ **歯肉縁上～浅い縁下での破折**：破折片を除去した後、コンポジットレジンで修復可能。必要に応じて、歯肉切除術や、矯正的に挺出させることで、破折面を歯肉縁上に露出させてから修復処置を行う。
 - ▷ **歯肉縁下深部への破折**：破折面を健全な歯肉縁上に露出させることが困難な場合、残念ながら歯の保存は不可能と判断され、抜歯の適応となる。
- ・ **予後**：予後は破折線の位置に完全に依存する。保存可能な場合でも、歯周組織の長期的な安定性を確保するため、精密な修復処置と厳格なプラークコントロールが求められる。

E) 歯根破折

- ・ **定義**：歯根のセメント質，象牙質，歯髄を含む破折．破折線の位置により歯頸部，根中央 1/3，根尖 1/3 の破折に分類される．
- ・ **診断**：歯冠の挺出や歯肉からの出血を伴う．動揺度検査時に歯冠側破折片のみが動くため，動揺の支点が通常より短くなる．確定診断には複数方向からのデンタル X 線撮影やコーンビーム CT が有用である．
- ・ **治療**：治療の原則は，破折片を可及的速やかに元の位置に整復し，長期間安定した固定を行うことで，破折部の治癒を期待することである．
 - ▷ **整復と固定**：歯冠側破折片に転位が見られる場合は，速やかに徒手的に整復し，通常よりも長期間（2～3か月）かつ強固な固定を行う．
 - ▷ **歯内療法**：歯髄壊死の明確な徴候が現れるまで，予防的な歯内療法は行わない．歯髄が生活力を維持し，セメント質や骨様組織によって破折部が治癒する可能性がある．根管治療が必要となった場合は，原則として歯冠側破折片の根管治療にとどめ，根尖側破折片は温存する．
- ・ **予後**：破折線の位置が根尖側に近いほど，また若年者で歯根の転位が少ないほど，治癒の可能性は高くなる．歯頸部付近での破折は，動揺が大きく感染も起こりやすいため，予後不良となることが多い．

2.4 歯の脱臼とその管理 (表 5)

脱臼とは，歯が歯槽骨から部分的に，あるいは完全に離脱した状態を指し，歯を支える歯根膜線維の断裂を伴う．治療の基本は，歯を解剖学的に正しい位置に戻し，歯根膜組織の治癒を促すための適切な固定を行うことである．

表5：歯の脱臼の分類と治療概要

外傷型	定義・主な所見	推奨固定期間	歯内療法の要点
振盪	転位・異常動揺なし 打診痛有り	なし	経過観察．根完成歯で稀に歯髄壊死．感受性検査の連続評価が重要．
亜脱臼 (図 28)	転位はなく動揺と打診痛 歯肉溝出血	0～2週間	経過観察．根尖の栄養血管断裂による歯髄壊死の可能性はある．
側方脱臼 (図 29)	歯軸方向以外への歯の転位 歯槽骨骨折を伴うことが多い	10～14日間	根未完成歯は歯髄保存をする．根完成歯は歯髄壊死の可能性が高く，徴候があれば根管治療を行う．
挺出 (図 30)	切縁方向へ転位し，動揺	10～14日間	歯髄壊死のリスクは損傷程度に相関．徴候があれば根管治療を行う．

陷入 (図 31)	根尖方向へ埋入	根未完成歯： なし 根完成歯： 6 週間	根未完成歯：自然再萌出を待つ。歯髄壊死の徴候があれば根管治療を行う。 根完成歯：外科的 / 矯正的に整復。固定後 10 日以降に予防的根管治療を開始する。 根完成歯：再植後 10 日以降に予防的根管治療を行う。 根未完成歯：再血行を期待する。歯髄壊死徴候があれば根管治療を行う。
完全脱臼 (図 32)	歯槽から完全に脱落	10 ~ 14 日間	根完成歯：再植後 10 日以降に予防的根管治療を行う。 根未完成歯：再血行を期待する。歯髄壊死徴候があれば根管治療を行う。
歯槽骨骨折 (図 33)	2 歯以上がブロックで動揺	6 週間	整復遅延は歯髄壊死のリスク因子となる。関与歯の歯髄の状態を注意深く観察する。

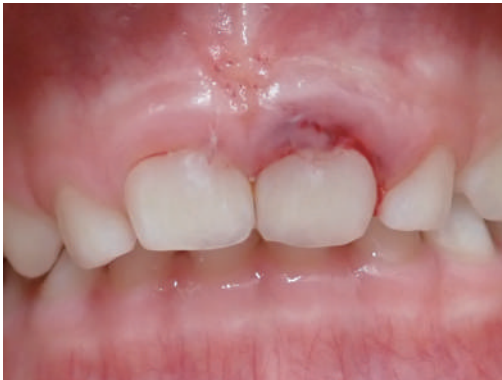

図28：左上乳中切歯垂脱臼

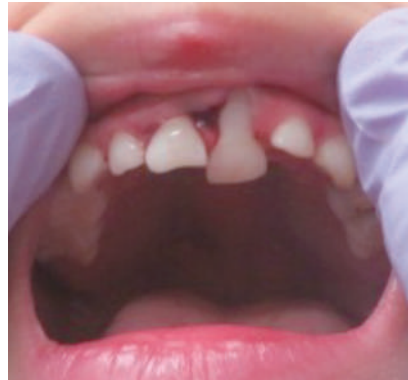

図29：左上乳中切歯側方脱臼

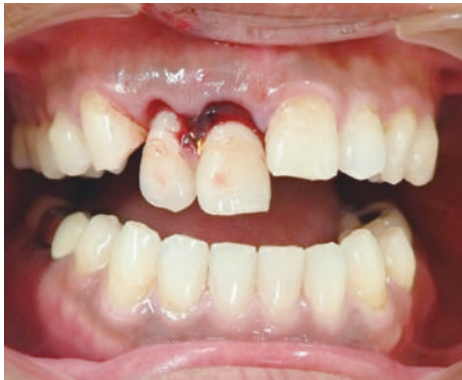

図30：右上中・側切歯挺出

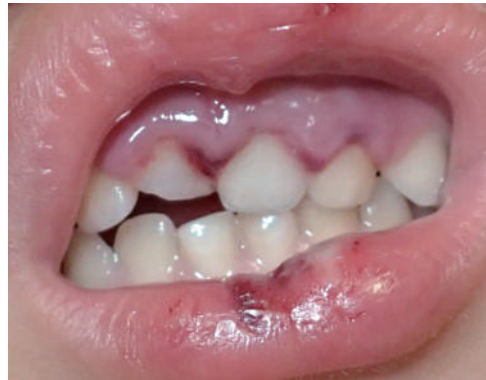

図31：右上乳中切歯陷入

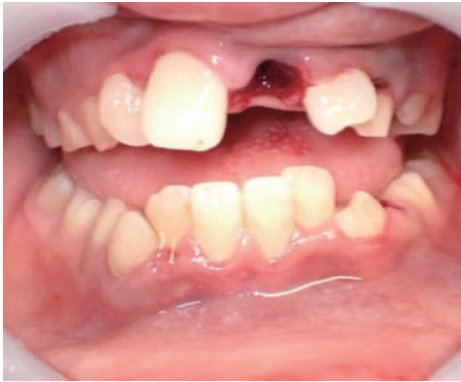

図32：左上中切歯完全脱臼

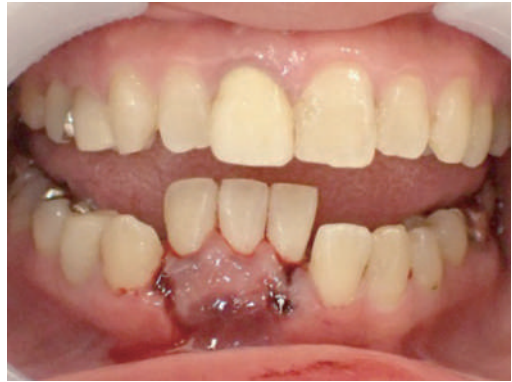

図33：下顎歯前歯部歯槽骨骨折

2.5 完全脱臼歯の応急処置と保存液・予後（表6）

歯が完全に抜けてしまった状態である完全脱臼は、歯科外傷における真の緊急事態である。歯根表面に付着している歯根膜線維の生活力をいかに維持するかが、再植の成否を分ける。最も重要なことは、歯根膜を乾燥させないことである。乾燥は歯根膜細胞にとって致命的であり、乾燥時間が長くなるほど予後は絶望的になる。理想的な対応は、可能であれば現場で抜けた歯を歯槽窩に即時再植することである。それが困難な場合は、適切な保存液に浸漬して受診する必要がある。

表6：保存液の推奨順位

推奨度	保存液の種類	入手容易性	特徴
最高	移植臓器輸送用溶液	低 (医療機関)	歯根膜細胞の生存を最も長く維持できる
高	平衡塩溶液	中 (学校保健室など)	細胞の浸透圧と pH が調整されており、歯の保存に最適化されている
中	冷たい牛乳 (低脂肪乳などを除く)	高 (家庭、コンビニ)	入手しやすく、浸透圧も細胞にとって許容範囲緊急時の代替として最も推奨される
低	生理食塩水	中 (救急箱、薬局)	乾燥よりはるかに良いが、細胞の栄養分を含まないため長時間の保存には不向きである
不可	水道水 唾液（口に含む） 乾燥	-	水道水は低浸透圧で細胞を破壊する 唾液は細菌が多い

- ・予後：歯槽窩外時間（特に乾燥時間）と保存液の種類に最も強く影響される。30分以内に適切な対応がなされた症例では生着率が高いが、時間が経過するにつれて、歯根膜が機能せずに歯根と骨が直接結合してしまう置換性吸収（骨性癒着、アンキローシス）のリスクが高まる。アンキローシスを起こした歯は、やがて歯根が骨に置き換わっていき、数年

かけて脱落に至る。

- ・完全脱臼歯の生存率：小児（<12歳）では再植後2～3年で生存率は80～90%，5年以上で50～65%，成人では2～3年で60～75%，5年以上で35～55%と報告されている。

2.6 歯槽骨骨折の分類と治療

- ・分類：Clarkらによる4分類（Class I～IV）により，骨折形態と治療方針の判断が容易となっている（表7）。Class Iは残存歯による固定が困難で観血的整復が必要となり，Class IIは偏位がなく残存歯を利用した非観血的固定が可能である。Class IIIは粉碎・複線骨折で整復困難，Class IVは顎骨骨折を伴い，観血的整復が適応される。

表7：Clark WDら（2023）の歯槽骨骨折分類

Class	定義	臨床的特徴	主な治療方針
I	無歯顎部分の歯槽骨骨折	固定源となる歯がない	咬合干渉がなければ保存的 2～3週の固定で支持組織を安静に保つ
II	偏位を伴わない歯槽骨骨折	歯は残存し，骨片の変位はない	徒手整復のうえ4週の固定 軟組織の縫合と清掃性の確保をする
III	偏位を伴う歯槽骨骨折	骨片が変位し粉碎骨折も多い	徒手整復が困難なら観血的整復および6週の固定を行う
IV	顎骨骨折に併発した歯槽骨骨折	上顎，下顎骨骨折と同時に発生	観血的整復・骨片固定，必要に応じ骨移植を行う 6週以上の固定と感染管理を行う

- ・治療：症例に応じて非観血的整復と観血的整復固定を選択する。非観血的整復では，歯槽窩への脱臼歯の整復により歯槽骨の整復を図る。徒手整復により骨片の状態を触知しながら，指圧で整復方向を制御することが可能である。整復後は線副子，歯結紮，接着性レジン，ブラケットなどを用いて固定し，安静を保つ。観血的整復は，非観血的整復が困難な症例に適応され，マイクロプレートやミニプレートによる固定が検討される。骨片の血流を可能な限り温存し，生着を促すことが重要である。高エネルギー外傷では，下顎が上顎に突き上げられることで歯と歯槽突起が同時に分断され，多数歯の抜去や大量の骨除去が必要となる場合がある。生着可能な骨は極力保存し，原形の骨構造を維持することで，将来的な再建の予後が改善されると考えられる。

2.7 整復・固定法

脱臼した歯や歯根破折歯の治療には，適切な期間，歯を安静に保つための「固定」が不可欠である（表8）。現在，即時性・簡便性・清掃性・柔軟性の調整容易性に優れるため，最も一般的に用いられるのは，細いワイヤーを歯列に沿わせて接着性レジンで各歯に固定する線副子である（図34）。

表8：固定の基本原則

性質	内容
受動性	副子自体が歯を動かす力（矯正力）を持ってはならない
柔軟性	歯根膜の治癒には、ある程度の生理的動揺が必要 ※歯根破折・歯槽骨骨折では強固かつ長期の固定が必要
非侵襲性	歯肉を刺激せず、咬合を妨げない
清掃性	プラークコントロールが可能であること
アクセス確保	必要時に歯内療法へアクセス可能であること
除去容易性	固定終了後に容易に除去できること

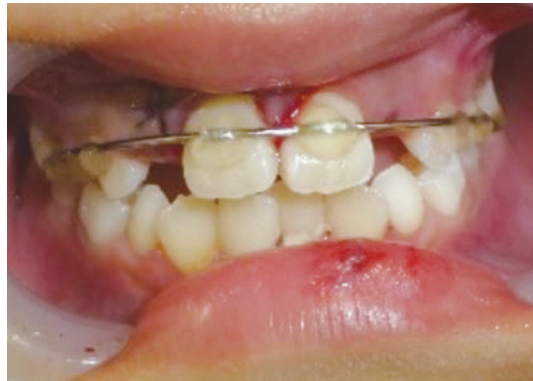

図34：ワイヤーと接着性レジンによる固定

2.8 乳歯外傷の特異性・治療方針

乳歯の外傷では、永久歯とは全く異なる視点が必要となる。それは、後継永久歯胚への影響を最小限に食い止めるという絶対的な原則である。乳歯の根尖は、発育中の永久歯胚のすぐ近くに位置しており、乳歯への過度な侵襲は後継永久歯にエナメル質形成不全、形態異常、萌出障害などを引き起こす可能性がある。

- ・ 陥入：後継歯胚の圧迫所見がなければ自然再萌出を待つ。
- ・ 側方脱臼・挺出：転位が軽度で咬合に支障がなければ経過観察。著しい転位で摂食困難などがあれば抜歯を考慮する。
- ・ 完全脱臼：原則再植は行わない（禁忌）。後継歯胚損傷のリスクが高い。
- ・ 破折：露髄を伴う場合でも協力度が得られなければ保存処置は困難。感染拡大の防止を優先し抜髄や抜歯を選択する。

2.9 まとめ

歯の外傷は、診断から治療、予後管理に至るまで、迅速かつ系統的な対応が求められる。治療の核心は、①正確な診断、②時間的要因を踏まえた治療選択、③歯髄・歯根膜の治癒を促す生

物学的アプローチ，④長期的な経過観察にある。歯の外傷は，患者の生涯にわたる口腔健康に影響を及ぼす重大な事象であり，常に最新の知識と技術を備え，的確な対応を行う必要がある。

(辰巳博人)

参考文献

1. American Association of Endodontists: Recommended guidelines of the American Association of Endodontists for the treatment of traumatic dental injuries. Revised 2013. American Association of Endodontists, Chicago. Available at: https://www.aae.org/specialty/wp-content/uploads/sites/2/2019/02/19_TraumaGuidelines.pdf
2. Levin L, Day PF, et al: International Association of Dental Traumatology guidelines for the management of traumatic dental injuries: General introduction. *Dent Traumatol* 36: 1-6, 2020.
3. 一般社団法人日本外傷歯学会編：歯の外傷治療のガイドライン。平成 30 年 7 月改訂。一般社団法人日本外傷歯学会，2018。
4. Bourguignon C, Cohenca N, et al: International Association of Dental Traumatology guidelines for the management of traumatic dental injuries: 1. Fractures and luxations of permanent teeth. *Dent Traumatol* 36: 314-330, 2020.
5. Malmgren B, Andreasen JO, et al: International Association of Dental Traumatology guidelines for the management of traumatic dental injuries: 2. Avulsion of permanent teeth. *Dent Traumatol* 36: 331-342, 2020.
6. Petti S, Glendor U, Andersson L: World traumatic dental injury prevalence and incidence: A meta-analysis. *Dent Traumatol* 34: 71-86, 2018.
7. DiAngelis AJ, Andreasen JO, et al: IADT guidelines for the management of traumatic dental injuries: 3. Injuries in the primary dentition. *Dent Traumatol* 28: 174-182, 2012.
8. Andreasen JO, Andreasen FM, Andersson L: Textbook and color atlas of traumatic injuries to the teeth. 5th ed. Wiley-Blackwell; 2018.

3. 下顎骨骨折，下顎骨関節突起骨折

3.1 背景と臨床的意義

下顎骨骨折は本邦歯科口腔外科で扱う顎顔面骨骨折の約 60～70% を占め、鼻骨骨折に次いで高頻度である。下顎骨は顔面で唯一関節構造（顎関節）を有し、咀嚼筋・舌骨上筋群により力学的に複雑な環境に置かれる。受傷は咬合破綻・顎関節位異常・下顔面形態変化を介し、摂食・構音・嚥下など広範な機能障害を惹起しうるため、受傷前の形態・機能・咬合の回復を非合併症的な骨癒合とともに達成する戦略が要請される。近年は CT/CBCT 普及，手術器具・骨接合材の進歩により，早期機能回復を志向する観血的治療が標準化している。

3.2 疫学・受傷機転の要点

受傷原因は交通外傷，転倒，労働・スポーツ外傷，対人暴力が中心で，近年は高齢者転倒例の比重増大が推測される。若年男性優位の一方，骨粗鬆症や骨の萎縮を背景にもつ高齢者例では骨折様態・固定選択が変容しうる。部位別にはオトガイ部・骨体部・角部が多く，複数骨折線や他部位合併骨折も少なくない。初療では気道・循環の安定化を優先し，全身外傷評価を並行する。

3.3 診断

3.3.1 臨床評価

臨床症状としては，骨折部位の腫脹や皮下出血斑に加え，直達部における皮膚および口腔粘膜の損傷，裂創や挫滅創が観察される。さらに，介達外力により他部位にも骨折が生じる可能性がある。機能的には咬合異常，開口障害，開閉口時の疼痛が認められ，局所所見として骨折部の圧痛や骨片の異常可動性，知覚神経障害，歯の動揺が出現する。加えて，下顎骨に付着する咀嚼筋群や舌骨上筋群の作用によって骨片が偏位する傾向がある。

臨床評価においては，腫脹，皮下出血，裂創や挫滅創の有無を視診・触診で確認し，咬合異常，開口障害，開閉口時痛といった機能的変化を系統的に評価することが重要である。さらに，骨折部の圧痛や異常可動性の存在を触診で検出し，下歯槽神経およびオトガイ神経領域における知覚障害の有無を確認する。併せて，歯の動揺を把握することで骨折線の関与を明確化できる。これらの所見を統合的に解釈し，咀嚼筋および舌骨上筋群による牽引力に基づく骨片偏位の機序を想起することが，適切な整復戦略の立案に直結する。

3.3.2 画像診断

下顎骨骨折の診断において，初期スクリーニングとしては単純 X 線検査であるパノラマ X 線

写真や後前像 (postero-anterior view; PA), さらにデンタルX線写真が用いられる。これらは外来や救急の場でも容易に施行可能であり, 特にパノラマX線写真は歯科医院で撮影が容易である利点を有し, 骨折線の位置特定や走行の把握に役立つ。しかしながら, パノラマX線写真の診断感度は約86%とされており, 骨折線の描出が困難な場合が少なくない。

一方で, CTやCBCTは診断感度がほぼ100%に達し, 特に多発骨折や複雑骨折の描出において優れている。現在, CT/CBCTは下顎骨骨折の確定診断に不可欠な検査と位置づけられており, 骨折線の正確な位置・数・偏位方向の把握, ならびに周囲構造への影響評価に必須である。さらに, 3D再構成CTは三次元的な形態評価を可能とし, 骨折様態の立体的把握のみならず, 治療計画立案や手術シミュレーション, 患者説明にきわめて有用である。

3.3.3 骨折分類と病態整理

下顎骨骨折は, 骨折部位によりオトガイ部, 骨体部, 下顎角部, 下顎枝部, 筋突起部, 関節突起部に分類される (図35)。なお, 歯槽骨に限局する骨折は歯槽骨骨折として別に扱われる。

骨折様態は多岐にわたり, 診断に際しては完全骨折か不全骨折かといった骨折の性状, 単純骨折か粉碎骨折かという骨折線の形態, 開放性の有無, 骨片の偏位や離開および可動性の有無, 骨折の数(単発, 多発), さらには創部感染や中顔面骨(上顎骨, 頬骨・頬骨弓)骨折の合併の有無を系統的に評価することが重要である。

加えて, 患者の背景や口腔内の状態も治療方針の決定に大きく関与する。すなわち, 年齢(幼児, 若年者, 成人, 高齢者)の違いや, 乳歯列・永久歯列・無歯顎といった歯列の状態, さらに残存顎骨の量や骨質の性状は治療法を選択に直結する。また, 骨折が新鮮例か陳旧例かによっても固定法や治療経過の見通しが大きく異なるため, これら

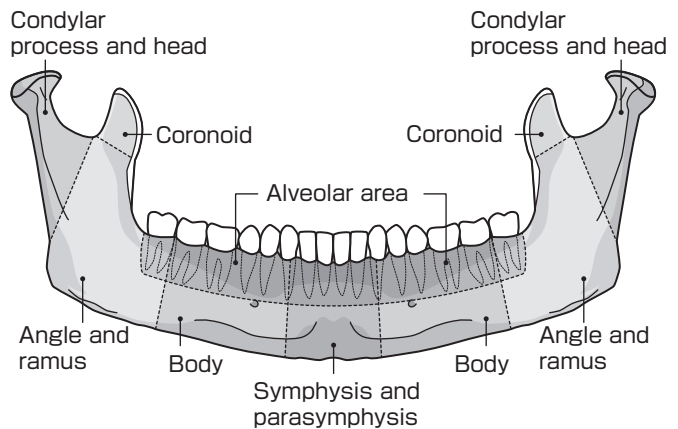


図35：下顎骨骨折の分類

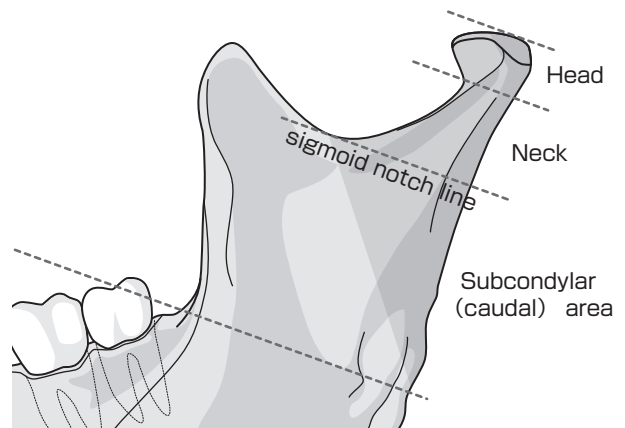


図36：下顎関節突起骨折の分類

を包括的に考慮することが不可欠である。さらに、併発外傷や全身状態（全身合併症の有無、既往歴、治療歴など）も診断および治療成績に影響するため、詳細な問診と全身評価が必須である。

下顎関節突起骨折の分類には、これまでに複数の方法が提案されている。従来は画像診断や研究的な基盤として用いられる詳細な分類が存在する一方で、日常診療における治療方針決定には、より簡便で臨床的な有用性を重視した分類が適しているとされる。

代表的なものとして、骨折線の高さや偏位の程度に基づいて整理する分類があり、例えば「頭部」「頸部」「顎頭下部」といった大きな三つのカテゴリーに分ける方式は、保存療法か観血的整復固定術（ORIF）かの判断を行う上で有用である（図 36）。また、偏位の有無や転落の有無に着目した古典的な分類も広く参照されており、臨床現場における治療選択の指針として活用されているので、臨床の間では共通言語としての認識しておくことが望ましい。

このように、関節突起骨折に対する分類は多様であるが、治療戦略を考えるうえでは簡潔で理解しやすく、臨床上の意思決定に直結する分類を用いることが重要と考えられる。

3.4 治療原則と意思決定

3.4.1 治療目標

下顎骨骨折は顎顔面の形態変化や咬合異常を引き起こすため、治療の基本的な目標は、受傷前の顎顔面形態と咬合状態の再建に加え、咀嚼機能や開閉口を含めた顎口腔機能の回復、そして可能な限りの歯の保存にある。下顎骨骨折の治療目標は、単に骨折部の癒合を達成することにとどまらず、確実な骨癒合を確保すると同時に、受傷前の咬合関係を再現し、顎口腔機能の回復および顔貌形態の修復を実現することが求められる。さらに、治療後の早期社会復帰を可能にすることも重要な到達点であり、このためには外科的介入の適応判断から固定法の選択、さらには術後のリハビリテーションに至るまで、一貫した戦略的な治療計画のもとで検討されるべきである。

3.4.2 保存療法（非観血的）

保存療法（非観血的治療）適応としては、不完全骨折で骨片偏位を認めない症例、咬合の安定が保たれている症例、さらには患者の協力が十分に得られる場合が挙げられる。方法は、徒手整復を行った上で顎間固定（maxillomandibular fixation：MMF）を施行するのが基本であり、成人では通常4～6週間を目安に行う。一方で、限界・禁忌としては、感染を伴う症例、複数骨折線や粉碎骨折、骨欠損を伴う症例、萎縮顎骨症例、あるいは患者協力が得られない場合が含まれる。成人では長期固定に伴う顎口腔機能制限や社会生活への不利益が問題となることから、観血的整復固定が選択される傾向にある。さらに、治癒不全や感染などの合併症が生じた場合には二次的な外科的再治療が困難化する可能性があり、適応の慎重な検討が不可欠である。

3.4.3 観血的整復固定術

観血的整復固定術（ORIF）は、受傷後2週間以内を下顎骨骨折の新鮮例と位置づけ、臨床解剖を十分に理解した上で、骨折部位や骨折様態に応じた適切なアプローチを選択し、骨折部を明視下に展開して行う治療法である。整復に際しては顎顔面形態と顎口腔機能の回復を最重視し、各種整復鉗子を用いて咬合関係を正確に復元した後、プレートとスクリューによる骨接合を行い、確実な固定と安定した骨癒合を得ることを目的とする。適応は、骨片の偏位を伴う症例、開放骨折、粉碎骨折、陳旧性骨折、咬合不良例、顎骨の骨質不良例、あるいは保存療法で合併症リスクが高い症例に及ぶ。本術式の利点として、顎口腔機能および咬合の早期回復が可能となり、これにより社会復帰の迅速化が期待できる点が挙げられる。また、長期的な機能障害や骨癒合不全といった合併症の発生を減少させる効果も期待され、さらに安定した固定により術後早期から機能訓練を開始できることも重要な利点である。一方で、観血的操作に伴うリスクとして、術野展開に際して顔面神経損傷を生じる可能性があるほか、口腔外アプローチでは審美的障害、口腔内アプローチでは視野や操作性の制限を伴う点が欠点となる。さらに、多くの症例で全身麻酔が必要となるが、顎骨骨折に伴う開口障害や気道確保の困難性を十分に考慮する必要があり、周術期には麻酔科医との綿密な協議のもと、安全な麻酔導入と気道管理を計画することが不可欠である。

3.5 下顎骨骨折へのアプローチ

下顎骨骨折の観血的治療においては、適切な手術アプローチの選択が治療成績を左右する重要な要素となる。アプローチは骨折部位の解剖学的位置と骨折様態を正確に把握したうえで、十分な視野を確保し、確実な骨整復および安定した固定を可能とすることを目的に選択される。口腔内アプローチは審美性に優れる一方で後方部の展開に制約があり、口腔外アプローチは広い視野と操作性を提供するが瘢痕や神経損傷のリスクを伴う。したがって、各アプローチの特性を理解し、機能回復と形態修復の両立を図ることが外科医に求められる基本的姿勢である。

3.5.1 口腔内アプローチ (Intraoral approaches)

口腔前庭切開を基本とするアプローチで、オトガイ部・骨体部・下顎角部に対して広く用いられる(図37)。下顎枝や関節突起への適応も、切開の延長や内視鏡支援により可能となる。単純骨折や偏位

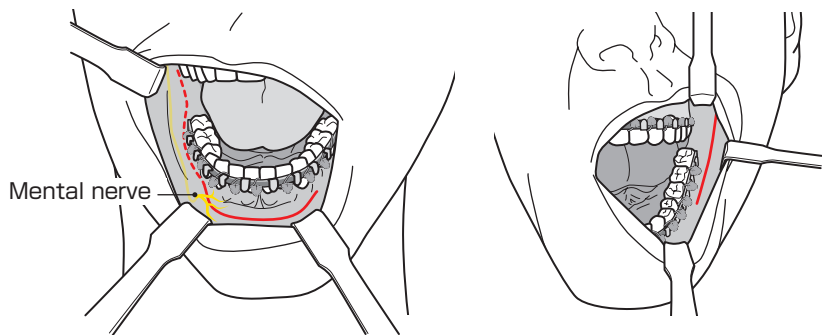


図37：下顎骨骨折に対する口腔内アプローチ

の少ない骨折が主な対象であり，粉碎や広範欠損例では適応が限定される。

口腔内アプローチの利点としては，外切開を回避できるため皮膚瘢痕を残さず審美性に優れる点が挙げられる。また，顎間固定と同一視野での操作が可能であり，咬合の確認を行いながら整復を進められることも大きな利点である。さらに，Transbuccal system を併用することで，後方部や下顎下縁などの深部に対しても安定したプレート固定を行うことができる。一方で，下顎下縁や後縁，関節突起部においては術野が狭く，操作性や視野が制限されるという欠点がある。加えて，粉碎骨折や無歯顎例では十分な展開が得られず，整復や固定が困難となる可能性がある。

3.5.2 口腔外アプローチ (Extraoral approaches)

オトガイ下 (submental) アプローチは，オトガイ部下縁に沿って皮膚切開を行い，下顎前方部の舌側皮質骨を明視下に展開できる方法であり (図 38)，裂創が存在する場合にはこれを利用することも可能である。舌側骨片の整復を直視あるいは触診で確認できるため，高い精度の整復が可能であり，さらにこの領域には主要な神経・血管構造が少ないことから比較的安全性が高いとされる。しかし，外切開を伴うため皮膚瘢痕を残す可能性があり，広範囲の展開が必要な場合には剥離範囲が大きくなるため，審美性への配慮が求められる。

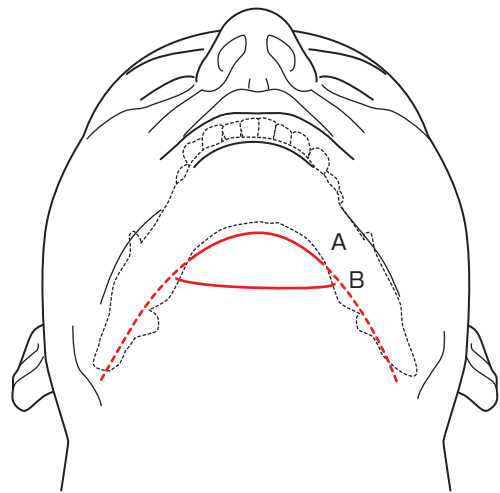


図38：オトガイ下 (submental) アプローチ

顎下アプローチ (submandibular approach) は，下顎下縁に沿って皮膚切開を行い，広頸筋を切開した後に骨膜下で展開して下顎下縁を露出する方法である (図 39)。主として骨体部や下顎角部の粉碎骨折，無歯顎や萎縮顎骨，あるいは骨欠損を伴う症例など，口腔内アプローチでは十分な視野確保や安定した固定が困難な場合に適応される。このアプローチでは，舌側皮質骨や下顎下縁を直視下に確認しながら整復および固定を行うことが可能であり，複雑な骨折様式の症例における確実な整復・骨接合に有用である。利点として，

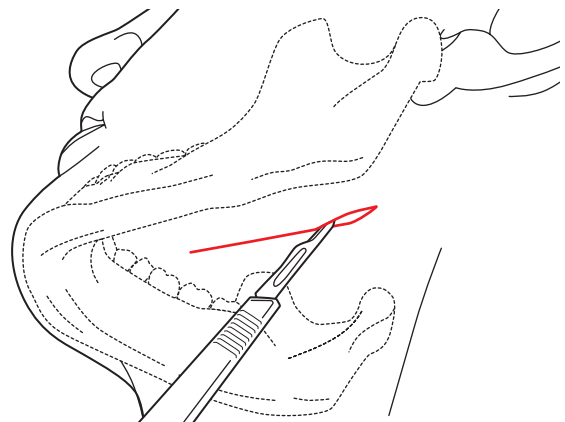


図39：顎下アプローチ (submandibular approach)

広い術野を確保できるため荷重負担型プレートや複数プレートの設置が容易であり、プレート選択やスクリュー挿入に自由度が高いことが挙げられる。一方で、皮膚切開を伴うため瘢痕が残る可能性があり、また解剖学的に近接する顔面神経下顎縁枝や顔面動静脈の損傷リスクを避けるために十分な注意が必要である。

高位下顎下縁 (high perimandibular) アプローチは、下顎下縁直下に皮膚切開を置き、広頸筋および咬筋を經由して下顎枝後方から関節突起部へ到達するアプローチであり、関節突起基底部から頸部にかけての十分な露出を可能とする (図40)。本アプローチは、関節突起部への直達距離が短く、術野展開が良好であるため、直視下での整復およびプレート固定を容易にし得る点が特徴であり、関節突起部骨折に対する観血的整復固定術に適応可能である。一方で、本アプローチでは咬筋切離を伴うものの、皮膚切開および筋切離の位置を顔面神経下顎縁枝より頭側に設定することで、同神経枝を保護しやすく、顔面神経障害のリスクが低減されると報告されている。また、皮膚切開は下顎下縁の陰に位置するため、術後瘢痕が目立ちにくく、審美的にも良好な結果が得られる。

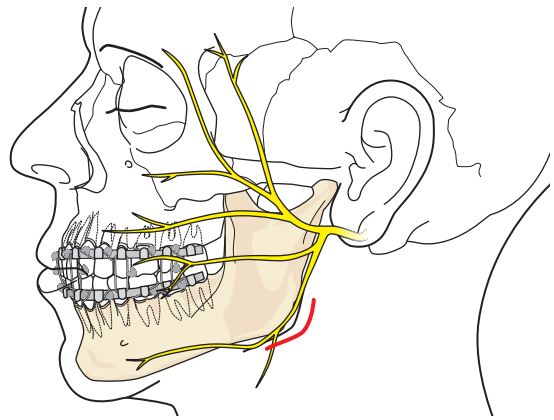


図40：高位下顎下縁 (high perimandibular) アプローチ

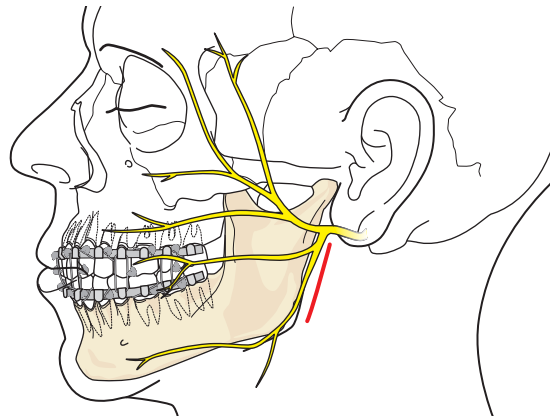


図41：下顎後 (retromandibular) アプローチ

下顎後 (retromandibular) アプローチは、下顎枝後縁に沿って皮膚切開を置き、耳下腺を經由あるいはその後方から進入する方法であり、下顎枝から関節突起頸部までの十分な露出を可能とする (図41)。このアプローチは広い術野を提供し、直線的なアクセスによってプレート固定を容易にし得るため、関節突起頸部骨折の整復にも適応可能である。一方で、顔面神経分枝や下顎後静脈、耳下腺損傷のリスクを伴い、皮膚切開に由来する瘢痕や、唾液瘻あるいは sialocele 形成といった合併症の可能性がある。

耳前 (preauricular) アプローチは、耳介前方の皮膚皺に沿って切開を置き、顎関節部や関節突起頸部に直接到達する方法であり (図42)、顎関節外科手術においても広く応用されている。関節突起頸部や関節突起頭部の病変に対して直達的な経路を提供し、整復や固定が可能であることに大きな利点がある。皮膚切開は皺に一致させることで瘢痕が目立ちにくくすること

ができるが、顔面神経分枝や浅側頭動静脈の損傷リスクを伴う。また、このアプローチは到達範囲が関節突起頸部に限られ、下顎枝全体や下顎角部への展開には不向きである。

これらのアプローチに加えて、既存の創部から骨折部にアプローチする方法がある(図43)。この方法は、外傷に伴って生じた皮膚や粘膜の裂創をそのまま手術創として利用する方法であり、追加の皮膚切開を必要としないこともある。これにより、審美的負担や侵襲を軽減しつつ骨折部位へ到達することが可能となり、裂創の位置や方向によっては骨体部、オトガイ部、下顎角部の展開に有用である。適応は裂創が骨折部位に一致し、その方向や長さが整復および固定に必要な視野を十分に確保できる症例である。利点として、新たな切開を避けることで瘢痕を増やさず審美性を損なわないこと、侵襲を最小限に抑えて手術時間を短縮し、軟部組織への追加損傷を回避できること、さらには骨折部位への直接的なアクセスが可能となる場合が多いことが挙げられる。

一方で、裂創が汚染されている場合には感染リスクが高まり、また裂創の方向や長さが不十分であれば術野や器具操作が制限され、整復やプレート固定が困難となる可能性がある。さらに、不適切な創の利用は整復の精度や固定の安定性を損なう危険性を伴うため、適応の判断には慎重さが求められる。

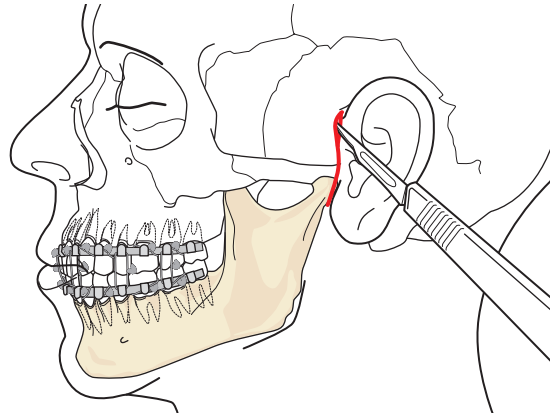


図42：耳前 (preauricular) アプローチ

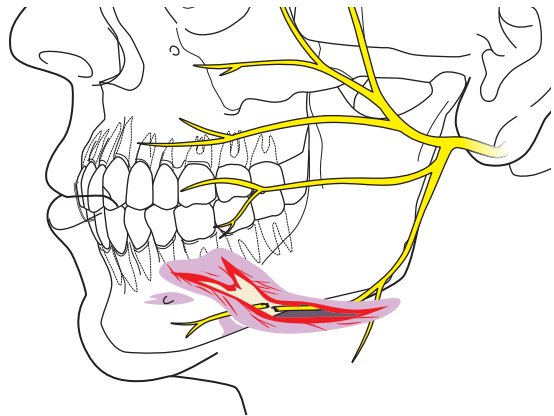


図43：既存の創部からのアプローチ

3.6 骨接合法の理論と各種選択

3.6.1 Non-locking プレートと Locking プレート

Non-locking プレートは、プレートと骨表面の緊密な適合が固定力の基盤となる。スクリューを締める際にプレートが骨に圧着されることで骨片が牽引され、整復位が維持されるものの、適合が不十分な場合には骨片の位置ずれを誘発するリスクがある。さらに、プレートが骨膜を圧迫することで血流障害が起こりうるため、骨癒合に対する生物学的影響も懸念される(図44)。

Locking プレートは、スクリューヘッドがプレートに機械的に固定される構造を有する。これによりプレートは骨に正確に密着していなくても整復位を安定して保持し、スクリュー締結による骨片移動が抑制される。また、プレートと骨膜の間に空間が生じるため、血流の温存に寄与し、生物学的利点が高い (図 44)。

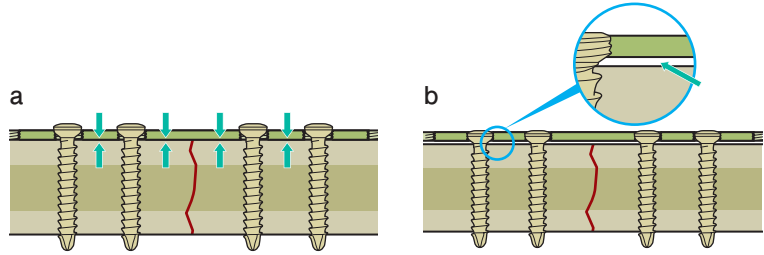


図 44 : non locking プレート (a) と locking プレート (b)

一方で、ロッキングプレートは、スクリューヘッドとプレート孔との機械的ロッキングによって安定性を獲得する構造上、Non-locking プレートと比較してプレート自体の骨面への適合性に依存しないという利点がある。しかし、適合性が不要であるがゆえに、整復精度がプレート圧着によって補正されないため、骨片の正確な整復はスクリュー挿入前に厳密に行う必要がある。整復不良のままスクリューを挿入すると、その位置で固定され、再調整が困難となる。

また、スクリュー挿入に際してはプレート孔とドリルの方向を一致させる必要がある。わずかな角度ずれでもスクリューが正しくロッキングせず (図 45)、固定力の低下やスクリュー破損の原因となる。加えて、ドリリング過程での over-drilling は、非ロッキングシステムと異なり認識されにくく、骨での固定が不十分であってもプレートに機械的に固定される

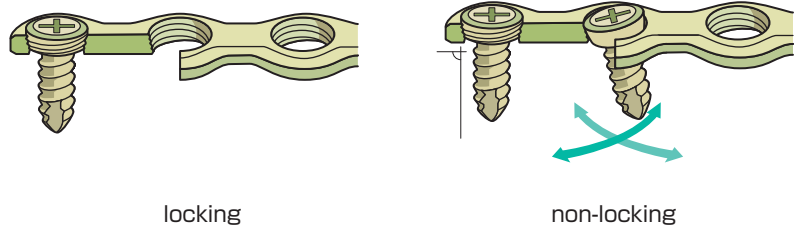


図 45 : プレート孔へのスクリュー挿入 方向

ため、術後にスクリューの安定性が低下する可能性がある。

生体力学的には、locking システムは non-locking システムに比して優れた固定力が確認されており、フレーム構造として高い機械的安定性を提供する。また、臨床的な評価においては、顎骨骨折に対する locking プレート使用例は、咬合力の回復がより良好である傾向が示されている。

プレートを使用する際には、これらの特徴を理解しておく必要がある。

3.6.2 Champy 固定 (Tension band 概念の応用)

骨癒合の理論的基盤：下顎骨バイオメカニクスから治療戦略へ

下顎骨は咀嚼運動に際して複雑な応力分布を受ける構造体であり，その力学的特性は治療戦略を立案する上で不可欠の知識である．一般に下顎骨の上縁は tension zone，下縁は compression zone として機能し，この二つの応力帯が骨折部に異なる影響を及ぼすことが知られている (図 46)．咀嚼筋群から発生する力学的ベクトルは下顎骨に集中し，部位ごとに特有の応力環境を形成する．こうした生体力学的理解を基盤として，Champy らは理想的骨接合線 (ideal lines of osteosynthesis) の概念を提唱し，これに基づく固定法が今日の下顎骨骨折治療の基礎を形成している (図 47)．

Champy の理論は，プレート固定における「荷重共有型 (load-sharing)」の有効性を示したものであり，特に単純骨折に対して大きな臨床的意義を有する．下顎体部では，小白歯根尖部から斜線稜 (oblique ridge) に至る上縁に沿ってミニプレートを配置することで，機能的応力を効率的に分散し，術後の安定性を確保できるとされる．また，正中部 (symphysis) や傍正中部 (parasymphysis) の骨折においては，咀嚼運動に伴うねじれ応力への対策が必要となる．この場合，二枚のプレートによる固定，二本のラグスクリュー，あるいは三次元的に設計されたプレートの応用が推奨されており，力学的な安定性を高める手段として広く用いられている．

近年は有限要素解析 (finite element analysis : FEA) や模擬骨を用いた実験的研究によって，この理論の妥当性がさらに裏付けられている．特に正中，傍正中，下顎角部の骨折モデルにおいて，上下縁に二枚のプレートを併用した固定法が単独プレートと比較して有意に低変位かつ高安定性を示すことが報告されている．これにより，Champy の理論的枠組みが現代の計算力学的手法によっても支持されることが明らかとなった．

一方で，関節突起骨折に関しても，同様のバイオメカニクス理論が提唱されている．Meyer

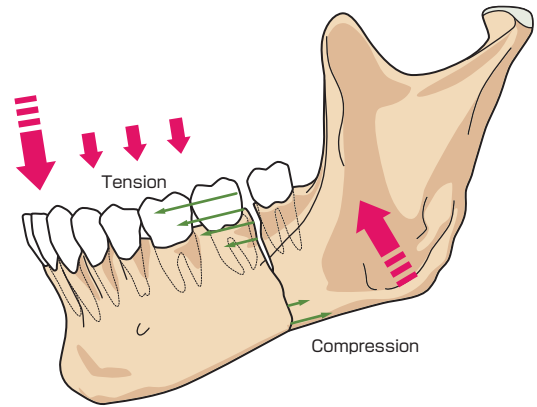


図46：下顎骨の tension zone と compression zone

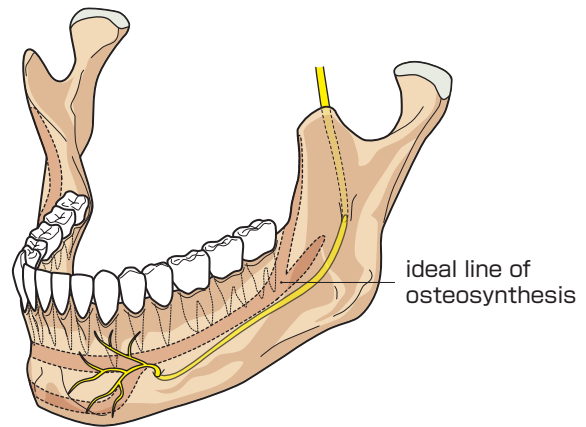


図47：Champy の理想的骨接合線 (ideal lines of osteosynthesis)

らは、関節突起部における応力伝達様式を解析し、骨折治療における固定デザインの理論的枠組みを提示した。彼らの研究によれば、関節突起は顎運動に伴い剪断力と回旋力が集中する部位であり、これに対抗するためには二枚のプレートを用いた安定化が有効であるとされる。すなわち、前方プレートは張力帯に相当し、後方プレートは圧縮帯を補強する役割を担うと解釈され、Champy が下顎体部に示した張力・圧縮の二重構造を関節突起部に応用したものと位置づけられる。この Meyer らの理論は、単なる経験的な術式選択ではなく、バイオメカニクスに基づいた合理的根拠を与えるものであり、二枚プレート固定法（double-plate osteosynthesis）の妥当性を裏付けている（図48）。特に高位関節突起骨折においては、一枚プレートに比べて二枚プレートによる固定が咬合力や下顎運動時の安定性を優越して担保することが示唆されており、治療成績の向上に寄与する理論的背景となっている。

以上のように、下顎骨骨折の治療においては解剖学的な骨折部位の特性と力学的応力分布を十分に理解した上で、理想的骨接合線に基づく固定戦略を立案することが求められる。この戦略は単に骨片の癒合を得ることにとどまらず、咀嚼機能や顔貌形態の早期回復、さらには社会復帰の促進にも寄与する。従って、Champy や Meyer の理論を踏まえたアプローチは、現代においても依然として治療原則の中核をなすものであり、生体力学的根拠と臨床的実践を統合した下顎骨骨折治療の基本指針と位置づけられる。

3.6.3 Load-bearing 固定と Load-sharing 固定の原則

下顎骨骨折に対する固定法は、骨折部に作用する力学的条件に基づき、大きく load-bearing osteosynthesis と load-sharing osteosynthesis に分類される。この区分は、骨片間の整復後に骨自体がどの程度荷重を支持・分担できるかという点に依拠しており、治療方針を規定する重要な原則となる。

load-sharing 固定は、骨折部において十分な骨接触が得られ、骨そのものが機能的荷重を部分的に負担できる場合に適応される。この方式では、固定材は主に

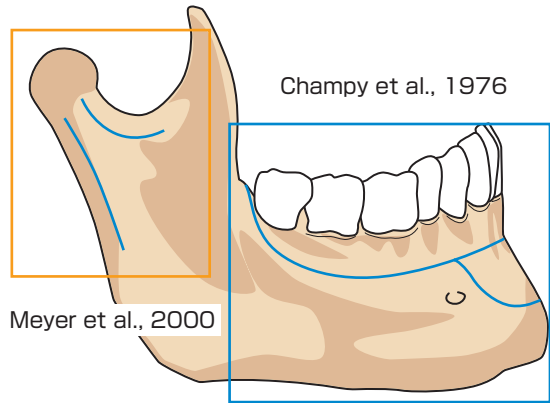


図48：Champy らと Meyer らのバイオメカニクス理論

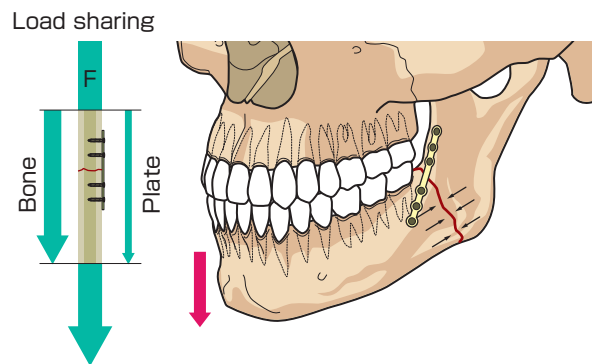


図49：load-sharing 固定

張力帯の制御を担い、骨が荷重を分担することで安定性が確保される。ミニプレートを用いた上縁での固定が行われ、Champy の提唱した「理想的骨接合線 (ideal lines of osteosynthesis)」に沿ったプレート配置がその理論的基盤となる。ここでは骨膜剥離を最小限に抑えることにより血行を温存し、生物学的環境を保持したまま骨癒合を促進することが可能となる。すなわち load-sharing 固定は、骨とプレートが協働して応力を分散する「骨主導型」の固定法と位置づけられる (図 49)。

これに対して load-bearing 固定は、骨片間の接触や支持性が欠如し、骨自体が荷重を担えない状況において選択される。粉碎骨折、骨欠損、萎縮顎骨や無歯顎のように骨支持が不十分な症例では、内固定材が全ての機能的荷重を担う必要がある。再建プレートや locking reconstruction plate に代表される高剛性デバイスを用い、健康骨間を橋渡しする形で配置することで力学的安定性を得る。この方式は、骨そのものではなく固定材が荷重伝達の主体となる「プレート主導型」の固定法といえる (図 50)。

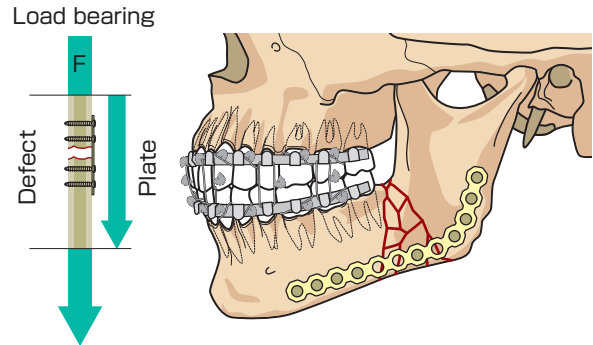


図50 : load-bearing 固定

両者のいずれを選択するかは、骨折部の整復後における骨接触の有無と支柱の連続性により決定される。load-sharing 固定は、整復によって解剖学的連続性が再構築され、骨が荷重伝達に寄与できるような、単線骨折症例において有効である。一方、骨片間に間隙や粉碎が残るような、広範囲な粉碎骨折、顕著な骨欠損を伴う骨折、無歯顎あるいは高度萎縮顎骨に生じた骨折、感染を伴う骨折などが挙げられる。このような骨が力学的に機能し得ない症例には load-bearing 固定が不可欠である。

このように、下顎骨骨折における固定法の選択は、単なるデバイスの選好ではなく、張力帯と圧縮帯の力学的理解、骨接触と支柱連続性の評価、そして骨と金属の荷重分担関係の設計に基づく原理的な判断である。すなわち load-sharing 固定は骨癒合における生物学的利点を強調し、load-bearing 固定は機械的安定性を最優先する方式であり、いずれも骨癒合と早期機能回復を達成するための合理的戦略として位置づけられる。

3.7 管理

下顎骨骨折に対する術後管理の基本は、安定した固定の維持、感染予防、適切な画像評価、段階的な機能訓練、さらに咬合や歯髓の失活などの歯科的モニタリングに集約される。術中に使用されたアーチバーや顎間固定スクリューは、整復が安定していれば術後早期に除去が望まれる。画像評価も重要であり、術後数日以内にはパノラマX線写真やCTにより固定状態を確

認し、4～6週後の再評価で骨癒合の進行を確認する。臨床的には術後1週で咬合安定性や創部治癒を評価し、腫脹や筋緊張に起因する一過性の咬合異常には軽度エラスティックを用いて対応する。整復不良が疑われる場合には再手術は十分に検討されるべきである。機能回復の観点からは、術後早期より開閉口訓練を導入し、約40mmの開口を目標とすることが望ましい。さらに、骨折線が歯に及ぶ場合には、歯髄障害や壊死を想定し、長期的な歯科的フォローが必要である。

これに対し、関節突起骨折の管理は保存療法と観血的治療に大別される。保存療法は骨片偏位が軽度で咬合再建が可能な症例に適応され、小児では強直予防のため7～10日、成人では4～6週の顎間固定後に訓練用エラスティックを用いた早期機能訓練へ移行する。エラスティックは常時使用から昼間、夜間使用へと段階的に減量され、咬合安定と関節可動域の回復を図る。小児では長期的に下顎成長をモニタリングし、遅発性の顔貌偏位に注意を要する。一方、観血的治療は成人患者の咬合不良を伴う症例に適応される。術後は早期の開閉口訓練を導入し、顎関節機能の回復を促進するが、外切開アプローチ例では癒痕形成や唾液瘻のリスクに配慮した創部管理が求められる。

総じて、関節突起以外の下顎骨骨折の術後管理が骨接合部の安定性と咀嚼機能の再建を主眼とするのに対し、関節突起骨折の管理は顎関節可動性と咬合関係の保持を中心に構築されるべきであり、骨折様態および患者背景に応じた最適化が求められる。

(助川信太郎)

参考文献

1. 黒原和人, 加藤英治, 他: 本邦の歯科口腔外科における顎顔面骨骨折診療の時代的変遷—過去52年間の関連文献を用いたシステムティックレビュー—. 日口外傷誌 18: 21-27, 2019.
2. Tatsumi H, Nakatani E, et al: Clinical features and treatment modes of mandibular fracture at the Department of Oral and Maxillofacial Surgery, Shimane University Hospital, Japan. PLoS One 10: e0136278, 2015.
3. Iida S, Kogo M, et al: Retrospective analysis of 1502 patients with facial fractures. Int J Oral Maxillofac Surg 30: 286-290, 2001.
4. Naeem A, Gemal H, et al: Imaging in traumatic mandibular fractures. Quant Imaging Med Surg 7: 469-479, 2017.
5. Nardi C, Vignoli C, et al: Imaging of mandibular fractures: a pictorial review. Insights Imaging 11: 30, 2020.
6. Lindahl L: Condylar fractures of the mandible. I. Classification and relation to age, occlusion, and concomitant injuries of teeth and teeth-supporting structures, and fractures of the mandibular body. Int J Oral Surg 6: 12-21, 1977.
7. Handschel J, Rüggeberg T, et al: Comparison of various approaches for the treatment of

- fractures of the mandibular condylar process. *J Craniomaxillofac Surg* 40: e397-e401, 2012.
8. Al-Moraissi EA, Ellis E, et al: Does encountering the facial nerve during surgical management of mandibular condylar process fractures increase the risk of facial nerve weakness? A systematic review and meta-regression analysis. *J Craniomaxillofac Surg* 46: 1223-1231, 2018.
 9. Nam SM, Kim YB, et al: A comparative study of intraoral versus retromandibular approach in the management of subcondylar fracture. *BMC Surg* 19: 28, 2019.
 10. 吉岡 泉 : 下顎骨骨折治療の基本. *日口外傷誌* 22: 45-50, 2023.
 11. Glória JCR, Fernandes IA, et al: Comparison of bite force with locking plates versus non-locking plates in the treatment of mandibular fractures: A meta-analysis. *Int Arch Otorhinolaryngol* 22: 181-189, 2017.
 12. Champy M, Loddé JP, et al: Mandibular osteosynthesis by miniature screwed plates via a buccal approach. *J Maxillofac Surg* 6: 14-21, 1978.
 13. 管野貴浩 : 下顎骨骨折の診断と治療—基本原則—. *日本口腔外科学会雑誌* 66: 473-482, 2020.
 14. Daqiq O, Roossien CC, et al: Biomechanical assessment of mandibular fracture fixation using finite element analysis validated by polymeric mandible mechanical testing. *Sci Rep* 14: 11795, 2024.
 15. Meyer C, Serhir L, et al: Experimental evaluation of three osteosynthesis devices used for stabilizing condylar fractures of the mandible. *J Craniomaxillofac Surg* 34: 173-181, 2006.
 16. Meyer C, Kahn JL, et al: Development of a static simulator of the mandible. *J Craniomaxillofac Surg* 28: 278-286, 2000.
 17. Meyer C, Kahn JL, et al: Photoelastic analysis of bone deformation in the region of the mandibular condyle during mastication. *J Craniomaxillofac Surg* 30: 160-169, 2002.
 18. Rzewuska A, Kijak E, et al: Rehabilitation in the treatment of mandibular condyle fractures. *Dent Med Probl* 58: 89-96, 2021.
 19. Zide MF, Kent JN: Indications for open reduction of mandibular condyle fractures. *J Oral Maxillofac Surg* 41: 89-98, 1983.

4. 中顔面骨折

4.1 上顎骨骨折

上顎骨骨折は周囲の頬骨，鼻骨，涙骨，前頭骨，側頭骨，口蓋骨，蝶形骨の骨折に併発していることが多い。特にNOE (naso-orbito ethmoid) 骨折や鼻涙管の損傷，また眼窩骨折や鼻中隔の骨折などの有無を評価

し，正確に診断する必要がある。上顎骨骨折は，1901年にLe Fortが提唱したLe Fort分類が広く知られている(図51)。中顔面骨格骨構造における主要な脆弱線が骨折部として示された。両側性に対称性の病変として分類されるLe Fort分類は現在も広く支持されているが，実臨床では左右非対称の骨折型，分類が混在した骨折も多く認め

る。また，Le Fort分類は，低エネルギー外傷の骨折線の走行を3型に分けたものである。今日では高エネルギー外傷による骨折にもよく遭遇するが，粉碎骨折などの複雑な骨折パターンは，Le Fort分類に合致しないことが多い。また，歯の破折や脱臼と併せて歯槽骨骨折についても評価する必要がある。

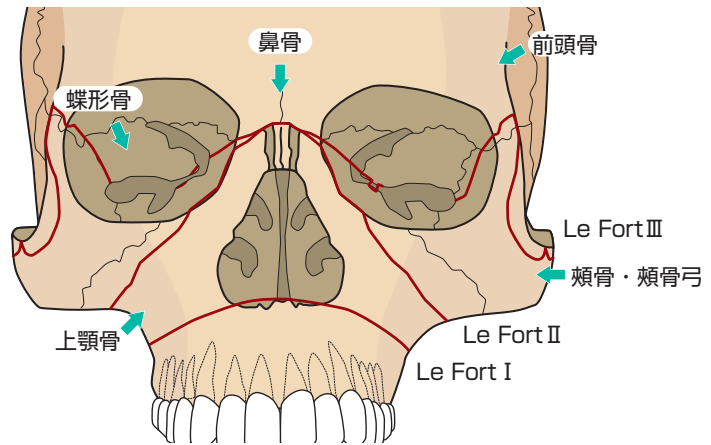


図51：Le Fort I, II, III型骨折

4.1.1 上顎骨骨折の分類

Le Fort I型骨折：

骨折線が鼻中隔下部～梨状口～犬歯窩～上顎洞底部～翼状突起を通る。上歯槽突起への外力により生じ，歯槽骨が遊離する(floating plate)単独のLe Fort I型単純骨折はまれであり，外傷時に義歯を装着している無歯顎患者に多くみられる。多くの場合，Le Fort II型やLe Fort III型など他の中顔面骨折と併発する。

Le Fort II型骨折：

骨折線は鼻骨～上顎骨前頭突起～涙骨～眼窩下縁～上顎洞外側下壁～頬骨上顎縫合～上顎骨後外側～翼状突起を通る骨折で，ピラミッド型を呈する。顔面中央部の広汎な陥凹のため，dish faceやpan faceと呼ばれる。

Le Fort Ⅲ型骨折：

骨折線が鼻根部～上顎骨前頭突起～涙骨～篩骨洞に達し，外側で下眼窩裂～前頭頬骨縫合～頬骨弓，後方で上顎洞後壁～翼状突起に至る骨折である．顔面骨と頭蓋骨が分離する．

矢状骨折（縦骨折）：

Le Fort 骨折を引き起こすような高エネルギー外傷では，上顎の矢状骨折を合併することも多くみられる．この場合，咬合の左右での不整，歯列の段差などで診断できる．

4.1.2 上顎骨骨折の症状

Le Fort Ⅱ，Ⅲ型骨折では眼窩周辺の骨折を伴うことから眼瞼腫脹と溢血が著しく，複視，眼球位置異常を併発することが多い．視力障害を認める場合は視束管骨折の合併の有無を精査する．内眼角隔離や涙道損傷による流涙は鼻骨・篩骨合併骨折を伴う Le Fort Ⅱ，Ⅲ型骨折で併発することがある．上顎の可動性，咬合不全は程度の差はあれ Le Fort 型骨折全型で認められる．鼻出血は鼻粘膜損傷と上顎骨体部，鼻副鼻腔骨折によるものが主体であるが顎動脈（蝶口蓋動脈・下行口蓋動脈など）損傷による大量出血もまれではない．眼窩下神経麻痺は頬部打撲でもみられるが，歯肉の感覚鈍麻は骨折に伴う神経損傷を示唆する．一般に顔面の変形はⅠ・Ⅱ型骨折では陥没変形，Ⅲ型骨折では顔面上下径の延長となる．髄液鼻漏は，Ⅱ型骨折で篩板骨折を伴う場合とⅢ型骨折に合併することが多い．

4.1.3 上顎骨骨折の治療

術中の気道確保は，骨片整復中の指標として重要な咬合の確認や顎間固定の操作・その後の維持が支障とならない方法を選択する．咬合を確認する必要がある場合には経鼻挿管が選択される．歯列の隙間や臼後部のスペースを通して気管チューブを挿入したり，オトガイ下挿管を検討したりする場合もある．患者の全身状態によっては気管切開も考慮され，特に脳損傷や肺損傷により長期挿管が予想される場合は第一選択となる．骨折部位とその程度を確認し整復したのちプレートを主体とした内固定を行うのが基本であるが，咬合機能の回復と顔面の垂直バットレス（vertical buttress）および水平バットレス（horizontal buttress）の解剖学的再構成（整復）と強固な固定が治療原則である．術前に，歯列模型，3Dモデルを作製したり，外傷前の顔貌写真を参考にしたりする．正しい解剖学的位置に復元されたかどうかは，顎間固定解除時の咬合確認で評価する．術中画像撮影も有用である．近年では，中顔面の固定は，吸収性プレートを使用するケースが多くなっている．チタンプレートの方が強度も高く強固に固定で扱いやすいが，抜釘が必要となるケースが少なくない．吸収性プレートの場合，チタンと比べると強度は劣るものの，プレート撤去が不要で，中顔面（上顎）であれば，十分な強度を維持できる．

Le Fort I 型骨折の治療

可動性を伴い咬合不全を生じた上顎骨に対しては、観血的整復固定術（ORIF）が第一選択となる。最初にアーチバーを歯列に固定し、顎間固定の準備を行う。アーチバーは従来型またはスクリューで骨に固定するハイブリッド型がある（図52）。口腔前庭切開にて骨折部にアプローチする。外傷による裂創が存在する場合には、それを利用して骨折部へ直接到達することも可能である。

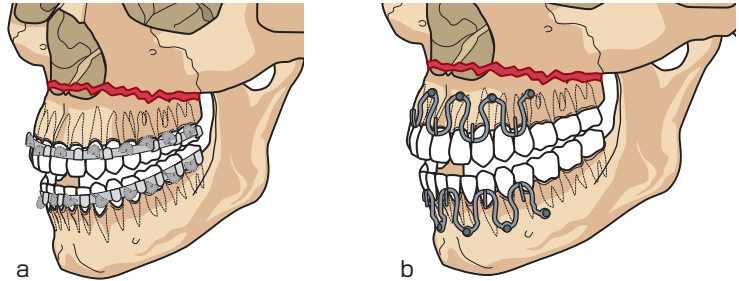


図52：アーチバーの装着
a 従来型, b ハイブリッド型

上顎骨骨片の授動には Rowe 鉗子など各種鉗子、骨膜起子を用いて十分に行う。上顎の可動性が十分であれば授動は容易であるが、偏位が強い場合には、Rowe 鉗子などを用いて上顎骨を下方、続いて前方に引き出すように授動して整復させる（図53）。通常の方法で授動が得られない場合は、Le Fort I レベルで骨切りを行う必要がある場合もある。骨片が十分に授動されたら顎間固定を行い、咬合を確認する。

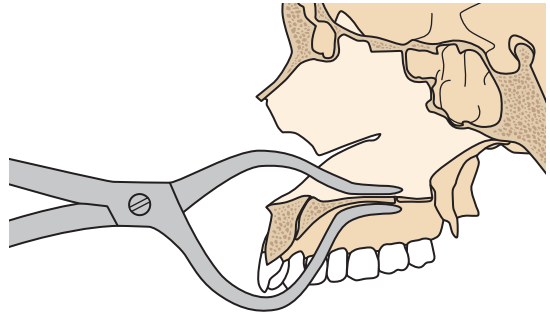


図53：上顎骨の授動
Rowe 鉗子などを用いる。

有歯顎では咬合位を再現し、骨折部のとくに頬骨上顎バットレス（zygomaticomaxillary buttress）と鼻上顎バットレス（nasomaxillary buttress）の整復を行う。義歯症例では、その咬合状態を再現するように骨片を授動させるが、頬骨上顎バットレス、鼻上顎バットレスの整復がより重要な指標となる。固定は、まず両側の頬骨上顎バットレスに各1枚のプレートを設置し、骨折線上下に2本以上のスクリューで固定する。さらに両側の鼻上顎バットレスにも各1枚のプレートを固定する（図54）。内固定後に顎間固定を解除し、咬合を確認する。開咬や下顎前突傾向を認めた

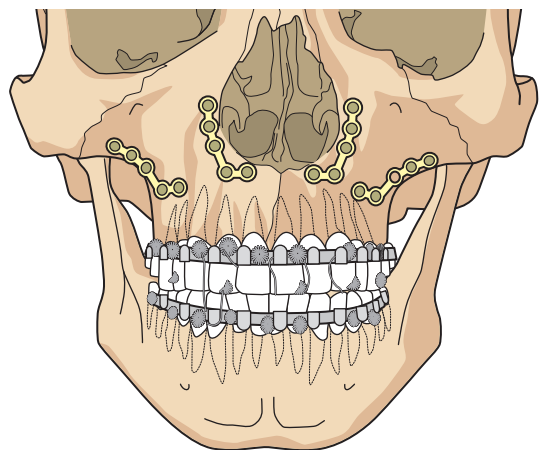


図54：Le Fort I 骨折の固定
頬骨上顎バットレス（zygomaticomaxillary buttress）、鼻上顎バットレス（nasomaxillary buttress）をプレートで固定する。

場合は再整復を行う。

無歯顎患者の Le Fort I 型骨折の固定では、2 枚のプレートでは固定が不十分なことが多く、4 枚の L 型プレートによる多点固定が推奨される。将来的に義歯装着やインプラント埋入を行う場合には、プレート除去が必要になることもある。

Le Fort II 型骨折の治療

まず歯列にアーチバーを固定して顎間固定の準備を行う。口腔前庭切開、眼窩下縁切開、鼻根部切開にて骨折部を展開するが、鼻根部の粉砕が強度な場合、内眼角隔離を伴う NOE 骨折を合併している場合、眼窩内側の操作が必要な場合は、良好な視野が得られる頭皮冠状切開も選択される。骨折部を充分授動させ咬合位を再現し顎間固定を行い、上顎骨頬骨突起、眼窩下縁、上顎骨前頭突起部で内固定を行う。整復器具としては、Rowe 鉗子が代表的だが、眼窩や頭蓋底に力が加わることで Le Fort II / III レベルの新たな骨折や失明、出血、髄液漏などの重篤な合併症を引き起こす危険があるため注意が必要である。不完全骨折では、強制的な鉗子操作よりも Le Fort I レベルで骨切りを完遂する方が安全とされている。

眼窩下壁の骨欠損が大きい場合は眼窩底再建を行う。上顎骨骨折の骨折線が眼窩下孔を含んでいる場合は、眼窩下孔から皮膚側へと伸びる眼窩下神経血管束が骨折部に陥入していないか、または骨片により圧迫を受けていないかを確認する。必要に応じて神経を圧迫している骨片を除去または削合し、さらに整復時の骨片移動によって神経への損傷や圧迫が起こっていないかを確認した上で骨接合を行う事が、術後の神経麻痺を軽減する上でも重要である。

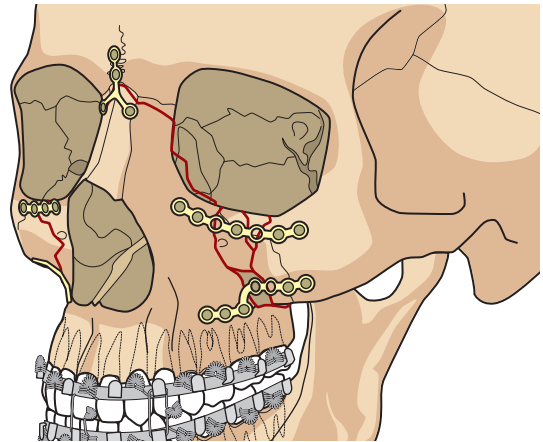


図55 : Le Fort II 骨折の固定の例

Le Fort II 型骨折の固定は、頬骨上顎バットレスは一般的に L 型プレートまたは直線プレートが選択される。スクリューは各骨片に最低 2 本ずつ使用する (図 55)。頬骨上顎バットレスが粉砕している場合は、スパンの長い L 型プレートを眼窩下縁に使用するが、この部分に加わる力は小さく、また患者が触知を訴えることがあるため薄めのプレートを使用する。頬骨上顎バットレスと眼窩下縁のプレートで十分な安定性が得られれば、顎間固定を解除して咬合を確認する。不安定であれば鼻前頭縫合にもプレート固定を行う。鼻前頭部にプレートを使用する場合は、1 本または 2 本の直線プレート、あるいは Y 型や X 型など複数の選択肢がある。

Le Fort Ⅲ型骨折の治療

Le Fort Ⅲ型骨折は、鼻前頭接合部の骨折、両側の前頭頬骨縫合部（frontozygomatic suture）を通る骨折、さらに頬骨弓の骨折を伴うことが多い。鼻根部切開、眉毛外側切開の組み合わせもしくは

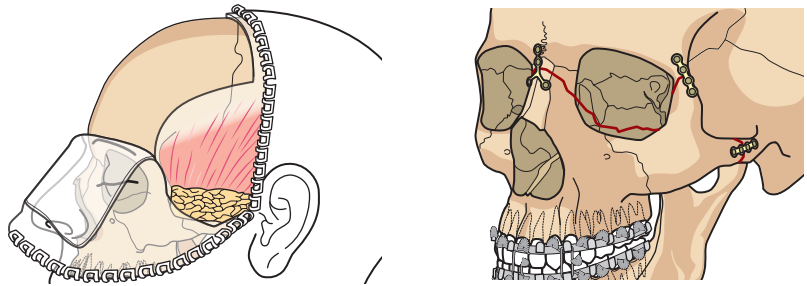


図56：Le Fort Ⅲ骨折に対するアプローチと固定の例

頭皮冠状切開で骨折部を展開する。眼窩下壁の修復が必要な際は眼窩下縁切開を加える。骨折部を十分授動させ、咬合位再現、顎間固定後、頬骨前頭突起部、上顎骨前頭突起部、頬骨弓で内固定を行う（図56）。鼻根部粉碎骨折やNOE骨折を合併するLe Fort Ⅱ、Ⅲ型骨折では、内側眼瞼靭帯や涙道損傷などの修復も配慮する。

Le Fort Ⅲ型骨折は主に頭蓋冠とocclusal unitを分離するため、正確な咬合回復は必要であるが、中顔面上方の修復には咬合回復が必ずしも指標とならない。従来のLe Fort Ⅱ、Ⅲ型骨折におけるocclusal unitを基準とした中顔面部の修復固定順序すなわち、上から下への手順（top to bottom）に対して、両側の頬骨を頭蓋冠に対して適切な位置に修復固定し顔面中央部、occlusal unitの順に固定するoutside to insideの手順もある。

4.2 頬骨骨折

中顔面のうち、側方中顔面は、頬骨と頬骨弓から構成される。頬骨骨折は、頬骨の5ヶ所の骨縫合部（頬骨前頭縫合部、眼窩下縁、頬骨上顎縫合部、頬骨弓および頬骨蝶形縫合）付近に損傷が生じたもので、一般的には隣接骨を含めた頬骨複合体骨折として理解される。側方中顔面は、頬骨眼窩複合体（zygomaticoorbital complex）の単独骨折や、Le Fort Ⅲ型骨折の一部構成要素として関与する場合がある。頬骨弓は単独骨折もみられる。

4.2.1 頬骨骨折の種類

頬骨弓骨折

頬骨は前方に突出して頬骨隆起を形成するため、前方あるいは側方からの外力により骨折しやすく、中顔面の中で鼻骨骨折に次いで多い。頬骨弓骨折単独骨折の多くはM字型あるいはV字型の変形をきたす。頬骨弓の陥没により、下顎骨筋突起の前方移動障害や側頭筋の圧迫をきたし、開口障害を生じる。その場合、頬骨弓の挙上が必要である。

頬骨上顎骨複合体骨折 (zygomaticomaxillary complex fracture)

いわゆる頬骨骨折はこの骨折である。頬骨は頬骨前頭縫合、頬骨蝶形縫合、頬骨側頭縫合、頬骨上顎縫合により、それぞれ前頭骨頬骨突起、蝶形骨大翼、側頭骨頬骨突起、上顎骨頬骨突起と連続する。頬骨上顎骨複合体 (zygomaticomaxillary complex : ZMC) 骨折は上顎洞前壁、外側壁、眼窩外側壁、頬骨弓の骨折により、頬骨と上顎骨が離開し眼窩下縁 (inferior orbital rim) と頬骨上顎パットレスが破綻する。臨床症状として顔面変形、複視、鼻出血、三叉神経第2枝麻痺、開口障害をきたす。CT では主に水平断像と冠状断像で頬骨、側頭骨、上顎骨、蝶形骨との骨折線の有無、偏位の評価を行う。多数の骨折や変形を伴う症例では3D-CT を作成することで立体的な把握が容易となる。頬骨上顎縫合近傍の骨折で眼窩下神経管を通過することが多い。複視を生じている症例では眼窩内容の逸脱、外輪筋の偏位を評価する。眼窩外側壁の骨折では、頬骨上顎パットレスが破綻して手術時の整復の難易度が高くなるため、読影の際は注意する。

4.2.2 頬骨骨折の症状・診断

骨縫合部付近の圧痛、可動性、場合によっては、眼窩下神経支配領域の知覚異常、上顎臼歯の浮遊感などの身体所見により概ね診断が可能である。頬骨弓骨折を伴うと開口障害が顕著になる。CT による画像診断は極めて有用である。眼窩内容の損傷、視機能の診査も行う。分類には骨折片の変位の評価に基づく分類、外力の性状による分類などが用いられている。代表的な分類として、Night and North の分類がある。

4.2.3 頬骨骨折の治療

変位がある、あるいは可動性のある頬骨骨折は観血的整復固定術が適応である。整復固定により、中顔面の width, projection, height を再現する (図 57)。観血的整復術の適応は、変位と損傷の程度で決定し、可動性がなく、変位が少ない頬骨骨折の多くは保存的に治療される。骨折部位への到達には、口腔前庭切開と、上眼瞼、下眼瞼の切開が併用されることが多い。外側方変位を示す頬骨弓部の整復固定には、上方からのアプローチが必要となる。高齢者で無歯顎の場合や、高エネルギー外傷で歯の欠損がある場合などは咬合平面を基準にし難い場合もある。このような場合には術前に義歯を作製することもあるが、上顎の前後位置に留意して固定し、後日義歯作製で対応する。

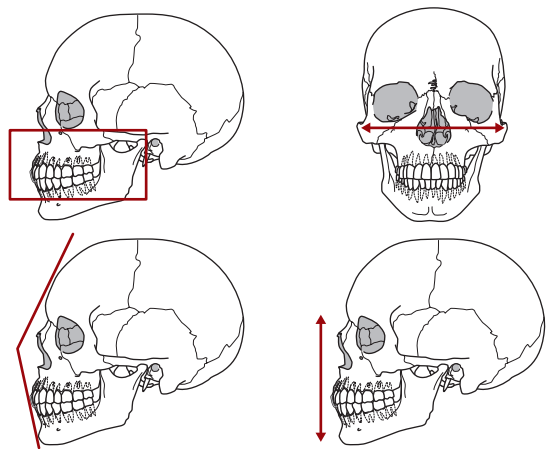


図57：中顔面の width, projection, height
中顔面の高さ・幅・前後方向の長さを正確に再現することが重要である。

治療に際しては、眼球運動の確認が重要である。整復前後に forced duction test を行い、眼球運動制限や眼窩内軟組織の嵌頓がないことを確認する。眼科的評価は眼窩周囲外傷を伴う全症例で考慮する。

頬骨弓単独骨折の治療

頬骨弓単独骨折の整復は、経口法（Keen 法）（図 58）、側頭法（Gillies 法）（図 59）が一般的である。経口法は口腔内切開部からエレベーターを挿入し、術者の指で誘導しながら頬骨弓を挙上する。触診で整復状態を確認でき、必要に応じて術中画像で評価する。側頭法は側頭部に切開を加え、側頭筋深層筋膜の深層と側頭筋の間にトンネルを作成し、器具を頬骨弓下に通す。エレベーターで頬骨弓を挙上し、正しい位置に整復する。頬骨弓変形が著明で、経口法や側頭法では十分な整復が困難な場合、または固定なしでは安定性が得られない場合には直視的な観血的固定が検討される。手術アプローチの基本は冠状切開で行うが、既存の裂創があれば利用可能である。解剖学的には顔面神経側頭枝が頬骨弓後方 3 cm 以内で骨膜近くを走行するため注意が必要である。頬骨弓は軟部組織被覆が薄いいため、プレート固定を行う場合は皮膚からの触知の可能性も考慮し、薄いプレートを選択する。

頬骨弓部の整復状態の確認には術中の透視、術中 CT を利用するのが望ましい。Navigation system も整復位の確認に有用である。

頬骨上顎骨複合体骨折の治療

アプローチは、①眼窩上縁：眉毛切開、眉毛外側切開、上眼瞼切開、②眼窩下縁：下眼瞼切開、睫毛下切開、延長睫毛下切開、経結膜切開、③口腔前庭切開が一般的である。冠状切開は頬骨弓、外側眼窩縁（頬骨前頭縫合）、外側眼窩壁（蝶頬骨縫合）の展開が必要な場合に選択する。眼窩底再建時の自家骨材料として頭蓋骨の採取を行う際にも有用である。頬骨骨折の治療目標は、眼窩容積、顔幅、前後方向、高さの回復である。整復には各種の鉗子や、エレベーター、フッ

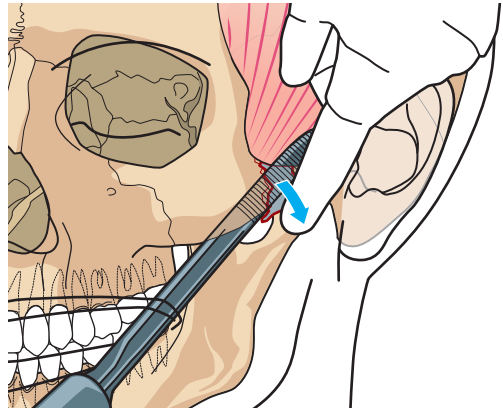


図58：経口法（Keen 法）

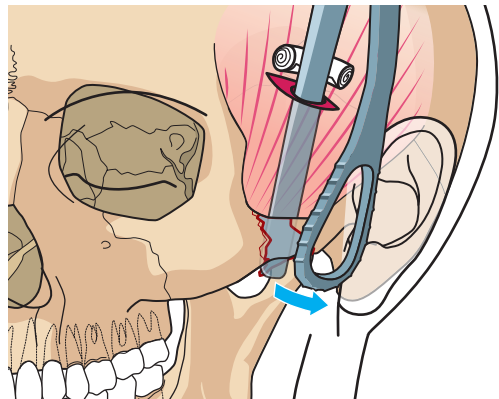


図59：側頭法（Gillies 法）

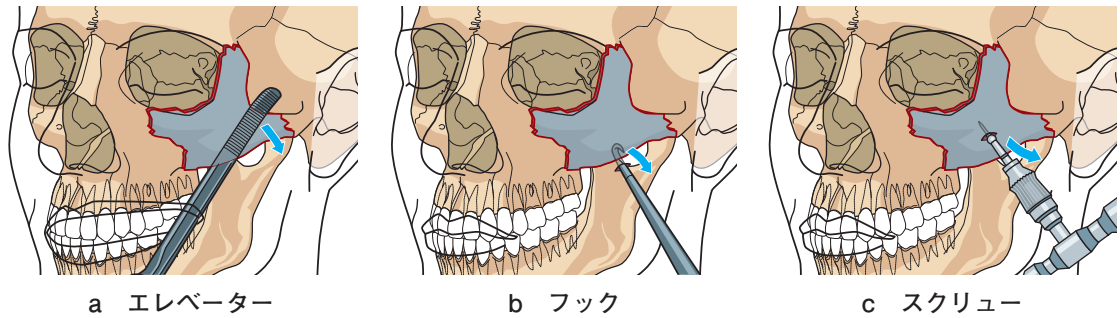


図60：頬骨上顎骨複合体骨折の整復法

ク、スクリューなどが用いられる（図60）。口腔内頬骨上顎バットレスからエレベーターを頬骨弓下に挿入し、整復を補助する。整復位を確認のうえ内固定をおこなう。整復状態は、通常3ヶ所で確認する。整復位の確認は、眼窩外側壁と頬骨上顎バットレスで、次いで眼窩下縁・下壁で行う。頬骨前頭縫合部は、整復位を確認しづらい。固定は、十分な骨質を有する頬骨前頭縫合部、頬骨上顎バットレス、眼窩下縁、頬骨弓の各バットレスであり、必要に応じ内固定を行う（図61）。

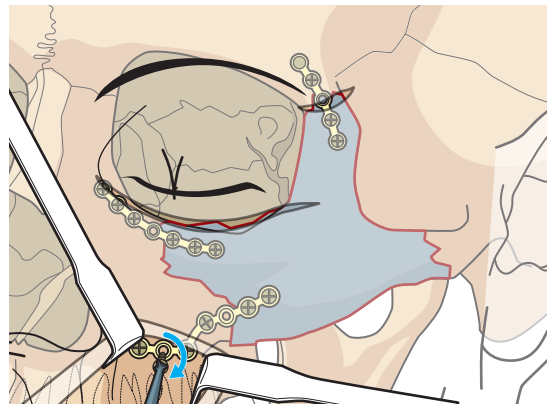


図61：頬骨上顎骨複合体骨折に対する固定

・上眼瞼アプローチ（Upper eyelid approaches）：

近年上眼瞼形成術（blepharoplasty）の外側切開が好まれ、約1.5 cmの切開でプレート設置が可能である。眼窩底再建が不要な頬骨骨折では、頬骨を整復し眼窩底を確認した後、最初のプレートを頬骨前頭縫合部に固定する。プレートは頬骨前頭縫合部を跨ぐように配置し、骨折線の両側に最低2本ずつスクリューを固定する。頬骨前頭部は皮膚が薄く、時間とともにさらに菲薄化するため、薄いプレートが推奨される。

・下眼瞼アプローチ（Lower eyelid approaches）：

頬骨前頭縫合部の次に眼窩下縁にプレートを置くと、外側眼窩壁の整復状態を視認しやすい。眼窩下縁はできるだけ薄いプレートを使用し、可能であれば眼窩下縁より下方に配置する。眼窩下縁部は皮膚と筋肉が薄く、開放整復後に萎縮する可能性があるため、可視性や触知を最小限にする。

・口腔前庭アプローチ：

頬骨上顎パットレスの固定にはL型・T型・Y型プレートを選択する。厚いL型プレートによる強固な固定が望ましく、粉碎例では複数スクリューホールを持つ長いL型プレートが有用である。

眼窩底欠損の再建は、術前または術中に再建が必要と判断された場合に実施する（詳細は次章参照）。

4.3 眼窩骨折

眼窩骨折は孤立性あるいは他の顔面骨折に合併して生じる。眼窩単独骨折の多くは、眼窩底、眼窩内側壁の吹き抜け骨折（blow-out fracture）である。眼窩吹き抜け骨折は、外力による眼窩内圧の急激な上昇による眼窩壁の骨折である。眼窩内軟部組織が眼窩下壁から上顎洞内へ、眼窩内側壁から篩骨洞内へ脱出する。まれに眼窩内に向かう骨折を認めることがあり、blow-in fractureと呼ぶ。眼窩吹き抜け骨折は下壁骨折が最も多く、次いで内側壁の骨折が多い。眼窩下壁骨折の約半数に内側壁骨折を伴う。眼窩上壁の骨折は眼窩骨折の約5%に生じ、blow-in fractureの頻度が他の部位に比較して多い。外側壁は最も厚く、単独骨折は稀で、ZMC骨折やLe Fort III型骨折に伴って生じる。CTでは眼窩下壁や内側壁の骨折、眼窩内脂肪や骨片の上顎洞や篩骨洞への脱出を評価する。

症状は複視、眼瞼腫脹、眼窩神経傷害、眼球陥凹、視力障害などがある。症例によっては緊急手術を要するものもあり、視神経の直接または間接外傷による部分的または完全な視力喪失、著明な眼圧上昇、血腫、気腫による眼窩内圧上昇、眼窩内容物の著明な偏位、眼筋の高度な嵌頓、眼球破裂や眼内外傷の場合には、緊急介入を要する。特に小児に見られるtrapdoor骨折では下直筋が骨片に挟まれ虚血壊死を起こす危険があるため、緊急の嵌頓解除が必要である。視神経管周囲の骨折や血腫は、視神経損傷を引き起こす可能性があるため、CTで骨片の位置を確認する。

眼科的評価項目としては視力、眼球運動（外眼筋機能）、複視、眼球位置、視野検査、眼瞼位置、流涙の有無がある。Hessチャート検査により眼球運動制限を検査する。流

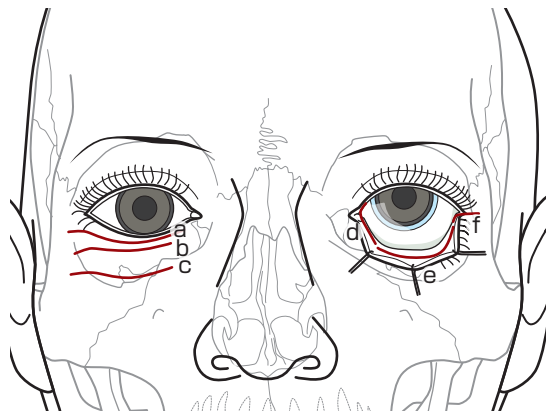


図62：眼窩底手術に対するアプローチ法
 a Subciliary approach, b Subtarsal approach, c Infraorbital approach, d Retrocaruncular (= medial transconjunctival) approach, e Transconjunctival approach, f Transconjunctival approach with lateral skin extension approach

涙があれば鼻涙管の評価を行う。

眼窩底へのアプローチは、眼窩下縁アプローチや既存裂創を利用する方法がある（図 62）。眼窩リトラクターで眼窩底を露出し、チタンメッシュや自家骨、吸収性メンブレンは、眼窩下神経、視神経などの重要構造を避ける形状にトリミングをし、眼窩底再建後は forced duction test で眼球運動に制限がないこと、筋の嵌頓がないことを確認する。眼窩底整復後、眼窩底が安定しているように見える場合は、固定を行わないこともある。眼窩底再建材料には、チタンメッシュの他、ポリエチレン性のシートがある。チタンプレートは強固な再建が可能な反面、プラスチック材料よりも反応や線維化を誘発しやすいとされる。ポリエチレンシートは加工が容易で、トリミング後の鋭縁が生じないが、術後画像で不可視である。自家骨移植は最も線維化が少なく、頭蓋骨、肋骨、腸骨から採取可能であるが、採取に時間がかかり、ドナー部位の追加侵襲と合

併症リスクがある。整復後も骨片が不安定な場合は、小型骨プレートを眼窩内の外側安定部に

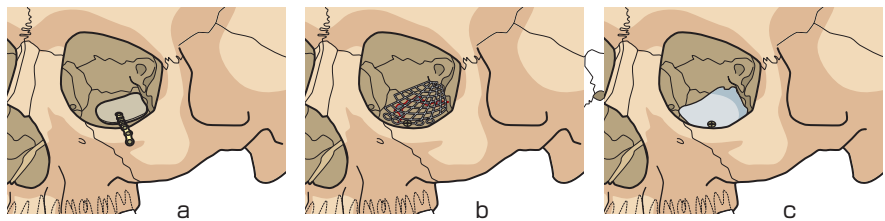


図 63：眼窩底再建材料

a 自家骨, b チタンメッシュ, c 人工シート材料

固定し、その内側延長部を整復した骨片の下に配置する。眼窩内部には独特な起伏 (undulating contours) があり、この形態を再建に反映させることで、適切な軟部組織の容積と形態を確保し、眼の自然な外観を再現できる。再建シート材料は多くの場合、1本のスクリューで固定する（図 63）。

コンピュータ支援手術 (CAS) は CT の DICOM データから 3D モデルを作成し、CAD/CAM でカスタムインプラントを製作することが可能である。健側眼窩をミラーリングして術前計画に用いることで、複雑な移行部の形態を正確に再現するインプラントの成形が可能になる。患者固有インプラント (patient specific implant ; PSI) は患者自身の CT データを用いて 3D プリントにより作製されるカスタムメイドインプラントである。大きな眼窩欠損の精密な再建を可能にする。術前計画では、健側眼窩をミラーリングすることで、骨折側眼窩の解剖学的形態を正確に復元できる。正常な眼窩解剖の完全な再現が可能な反面、製作費用が高い、製作時間が必要である点が問題である。

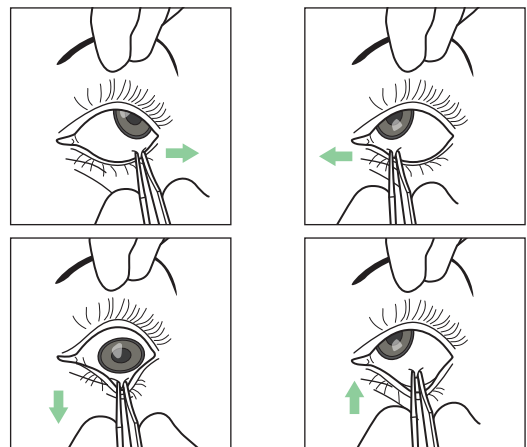


図64：Forced duction test

しかし、本邦では、利用可能な PSI システムはないのが現状である。術中ナビゲーションシステムは術中のインプラント位置確認に有用である。

術後数日以内に画像で評価する。術中画像診断が可能であれば、さらに望ましい。術中画像は再建材料の位置の確認に役立ち、再手術の回避や手術精度の向上につながる。一方で、手術時間の延長や放射線被曝の増加といったデメリットもある。眼窩底再建後、閉創前に必ず forced duction test を行い、瞳孔の状態も確認する (図 64)。

術後に眼窩気腫が生じるため、少なくとも 10 日間は鼻かみ禁止とする。術後は、眼球位置、複視の有無、視覚障害の有無、知覚神経障害、癬痕形成などを経過観察する。再建材料は感染や露出がない限り、除去は原則不要である。

4.4 鼻骨骨折

顔面中央部の骨折は多様な分類が存在し、鼻骨骨折、眼窩壁骨折、NOE 骨折、頬骨上顎骨骨折などが含まれる。特に鼻骨は外鼻の重要な支持組織であり、その損傷が外鼻形態の変形として現れるため、治療に際しては鼻中隔や上顎骨前頭突起などの周辺支持組織の損傷を慎重に評価する。耳鼻咽喉科や形成外科などの関連専門医との連携が不可欠である。

4.4.1 鼻骨骨折の診断

鼻骨骨折の診断は、受傷歴、身体診察、画像検査の総合評価によって行う。受傷時の衝撃の方向や強さを考慮し、既存の鼻部または鼻中隔の変形、過去の外傷や手術歴も確認しておくことが重要である。鼻出血の既往は粘膜裂傷を示唆し、皮膚裂創は特定の解剖部位の骨折を示す可能性がある。

身体診察では、外鼻を触診し、両手での触診により捻髪音 (crepitus) や骨の可動性を確認する。ただし腫脹が強い場合は評価が困難になることがある。段差 (step-off)、隆起 (hump)、骨の連続性の途絶、捻髪音は鼻骨骨折の所見である。皮下出血や血腫の有無も記録する。鼻背は正面、下方 (worm's eye view)、上方 (bird's eye view) から観察し、外鼻変形の全体像を把握する (図 65)。

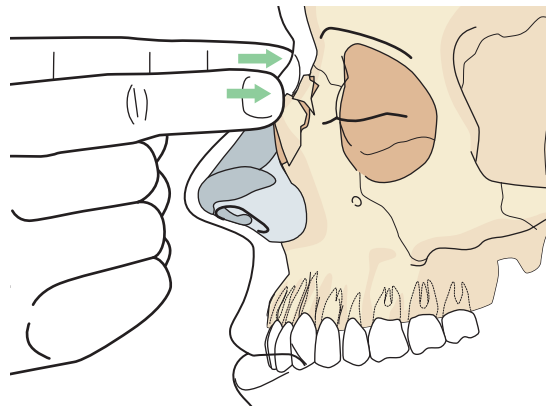


図65：触診による外鼻の診察

鼻出血や髄液鼻漏 (CSF rhinorrhea) がある場合は、その発生部位と範囲を確認する。髄液鼻漏が疑われる場合は鼻腔パッキングを行わない。これは髄膜炎の原因となる逆行性感染を予防するためである。

鼻腔内の評価は鼻鏡を用いて行い、鼻中隔偏位、粘膜裂傷、鼻中隔血腫の有無を確認する。鼻中隔血腫があれば速やかな排膿・排血が必要である。血腫は、強い鼻閉を主症状とし、診察では鼻中隔が腫脹し浮腫状に見える。綿棒で触れると圧縮可能であることが診断の根拠となる。必要に応じてファイバースコープによる鼻内視鏡検査を行い、後鼻部や鼻咽腔を評価する。既存の鼻中隔偏位と外傷による骨折は可能な限り鑑別する。

鼻骨折患者では、詳細な顔面評価も重要である。視力、眼球運動、瞳孔径と対光反射、内眼角間距離、内眼角腱の位置、下顎の開閉運動、咬合状態を確認する。鼻骨や鼻中隔を骨折させるほどの外力は、眼球や眼窩底など隣接構造にも損傷を与える可能性が高い。

鼻骨骨折の治療方針は、外観と機能の臨床評価と、CTによる詳細な評価を組み合わせることで決定する。CTは鼻骨骨折の正確な診断に加え、他の顔面骨骨折の合併も検出できるため有用である。診察および画像評価では、上顎内側部と内眼角部に特に注意を払う必要がある。

4.4.2 NOE 骨折の分類

NOE骨折は鼻、眼窩、篩骨の集合領域に関わる骨折であり、その中でも特に重要な硬性組織は上顎骨前頭突起である。NOE骨折は高エネルギー鈍的外傷によって生じることが多い。単独損傷はまれで、ほとんどの場合、Le Fort II型やLe Fort III型などを合併する。NOE骨折の症状は、中顔面陥凹、内眼角離開、複視、鼻涙管閉塞などがある。重症例では、篩板損傷による嗅覚の喪失や髄液鼻漏、気脳症などをきたすこともある。

NOE領域で重要な軟部組織構造には内側眼瞼靭帯 (medial canthal tendon) がある。NOE骨折分類では、内側眼瞼靭帯付着部と骨片の關係に着目し、Markowitz-Manson分類が用いられている (Markowitzら, 1991)。

Type I : 内側眼瞼靭帯が保たれ、中顔面の骨片は孤立性で大きい状態。

Type II : 粉碎骨折。内側眼瞼靭帯は保たれ、骨片に付着している状態。

Type III : 粉碎骨折。内側眼瞼靭帯の断裂、もしくは骨片との付着が失われている状態。

4.4.3 NOE 骨折の治療

NOE骨折の整復には、以下の複数アプローチの併用が一般的である。

- ・冠状切開
- ・眼窩下縁アプローチ
- ・口腔前庭切開

Type I NOE骨折は粉碎を伴わない骨折であるため、治療の目標は上顎前頭突起と梨状口縁の解剖学的整復を良好に行うことである。その後、適切な位置を維持するために内固定が必要となる。理想的には、骨片位置の変化を防ぐため少なくとも2点固定が推奨される。骨片と内眼角靭帯の正確な位置復元は、最終的な審美的・機能的結果に直結する。また、鼻骨骨折を合併している場合は、同時に整復を行うことが望ましい。

上顎前頭縫合部で骨片が蝶番状に残っている若木骨折では、上顎前頭突起を眼窩下部セグメ

ントごと内側へ回旋させ、口腔前庭切開から梨状口縁で1点露出・固定するだけで十分な場合がある。2点固定が必要な場合、2枚目のプレートは前頭鼻縫合部に設置する。3点目の固定が必要な場合は眼窩縁に設置し、必要に応じて眼窩内側壁や眼窩底の再建を行う（図66）。

NOE type II骨折は粉碎骨折であり、大きな骨片を正確に整復し、安定化させる必要がある。多くの場合、2点または3点固定が必要となる。特に内眼角腱を含む骨片（canthal-bearing fragment）は正確な位置

復元が必須であり、内眼角間距離（intercanthal distance）も正常範囲に回復させる必要がある。

両側性骨折では髄液漏（CSF leak）の有無を必ず確認し、早期・遅発性髄膜炎のリスクを最小化する。また、眼球や涙器系の損傷も評価する。内眼角靭帯前方へのプレート固定は、皮膚が薄く透見されやすいため慎重に行う。

鼻骨合併骨折がある場合は、同時に整復・固定を行う。鼻背が粉碎している、または完全整復が困難な場合は、鼻背骨移植で再建する。移植骨は頭蓋骨または肋骨から採取する。

NOE type III骨折は、重度の粉碎骨折であり、鼻背および上顎前頭突起がほぼ必ず広範囲に粉碎している。内眼角腱（medial canthal tendon）は骨性付着部から剥離されており、カントペクシー（canthopexy）による再固定が必要となる。多くの場合、3点固定が求められる。

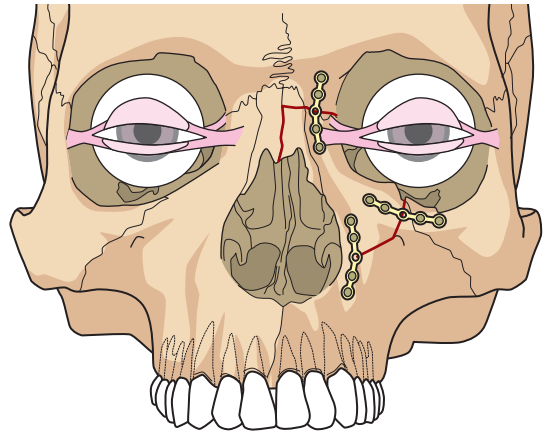


図66：Type I NOE 骨折の固定の例

4.5 顔面多発骨折（Pan-facial fracture）

顔面多発骨折は広範囲に及ぶ骨折であり、2つ以上の部位に損傷が見られる場合を指す。治療に際しては脳神経外科、眼科、形成外科、耳鼻咽喉科などの各診療領域と密接に連携し、包括的なアプローチが求められる。特に全身的評価が重要であり、高エネルギー外傷であることが多いため、精密な身体的所見や詳細なCT検査を実施し、顔面手術を行う前に頸部・胸部・腹部などの重要臓器に損傷がないことを確認する必要がある。また、軟組織の損傷は顔面変形に影響を及ぼし、眼球陥没や眼瞼靭帯の位置異常などを引き起こすため、慎重な処置が求められる。

4.5.1 顔面多発骨折の治療

治療の際は、骨折線の単純化や固定の順序を適切に計画し、損傷のない部分を基準とした正確な解剖学的整復を行うことが重要である。特に複雑で重度な顔面多発骨折では、脳頭蓋を基準とし、顔面の前方部全体を再構成する方式が推奨される。これにより、機能的な回復のみな

らず、審美的な改善も考慮した治療が可能となる。

解剖学的に、顎顔面骨の3つの領域（前額部、上顎・中顔面部、下顎・下顔面部）は、それぞれが異なる機能を担う。特に中顔面は垂直（高さ）、矢状（奥行き）、横断（幅）の3次元的バイオメカニクスが特徴であり、このバットレスの再建が治療における重要な課題となる。複雑な顔面多発骨折では、損傷されていない脳頭蓋を基準として、facial width, facial height を再建することで顔面の前方部全体を再構成する方式が推奨される。その他の比較的単純な骨折での

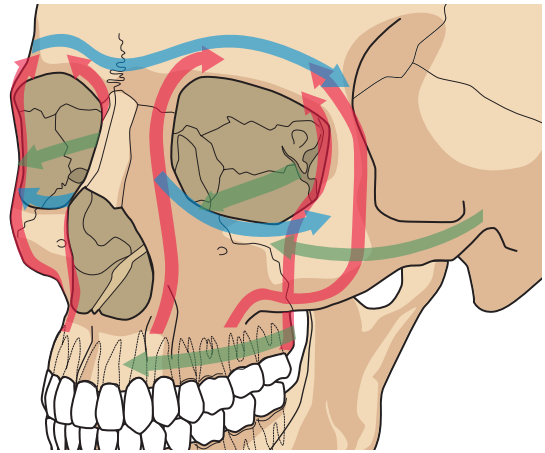


図67：中顔面骨のバットレス

治療方式選択の幅は広い。中顔面のバットレスは、歯から頭蓋底に伝わる咀嚼力を分散させることができ、垂直バットレスは中顔面骨骨折の治療で、臨床上最も重要である（図67）。

顔面多発骨折の治療において、コンピュータ支援手術（CAS）と術中評価は有用である。術前後のCT画像を融合し、整復状態を術中に可視化し、整復不十分な場合は即時修正することにより、術後のみの評価に比べ二次手術の回避につながる。ナビゲーションシステムを用いた手術は整復・固定のガイドや確認に有効で、低侵襲かつ精度の高い方法といえる。また、バーチャルプランニングやPSIはCAD/CAMと3Dプリントにより、解剖学的形態を高精度で再現可能である。特に粉碎骨折や骨欠損が広範で既製プレートでは対応困難な症例に有用である。

4.5.2 整復の順序

顔面多発骨折の治療では、顔面を全体として見て“中から外へ”，“上から下へ”，“下から上へ”，“外から中へ”手術を進めるなどの順序だてについて論議があり、損傷のない部分を

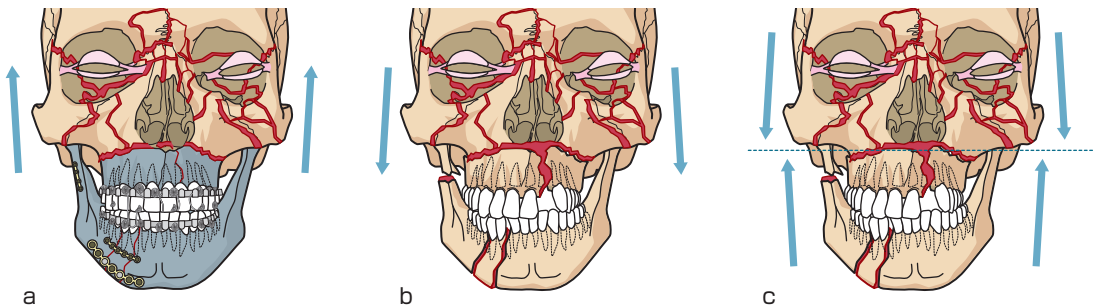


図68：顔面多発骨折の整復順序

a 下から上へ，外側から内側へ（bottom-top, outside-in），b 上から下へ，内側から外側へ（top-bottom, inside-out），c 前頭骨から上顔面・中顔面ユニットへ，あるいは下顎から開始し，Le Fort I レベルで連結する方法

基準にした正確な解剖学的整復が行える治療計画が大切である (図 68)。

- ・ 下から上へ、外側から内側へ (bottom-top, outside-in)
- ・ 上から下へ、内側から外側へ (top-bottom, inside-out)
- ・ 咬合または前頭骨から上顔面・中顔面ユニットへ、あるいは咬合と下顎から開始し、Le Fort I レベルで連結する方法

複雑な症例では、模型による分析を行い上顎・下顎の歯列模型を分割し、骨折を再現して術前に咬合や歯列形態を決定する。スプリントを利用することも有用である。下顎関節突起骨折を伴う場合は、下顎高径とオトガイの位置を回復させることが重要である。なお、顎間固定で上顎の位置決めを行う場合、下顎は両側下顎頭間で完全に再建されていなければならない。

整復の順序としては、咬合を確立した後、頭蓋冠から尾側に向かって進める「top-down」法が多く用いられる。解剖学的メルクマールを参考に粉碎の少ない側から開始し、前頭洞や眼窩上縁を整復した後、頬骨を三次元的に正しい位置に復元し、眼窩外側壁と蝶形骨を整復する。続いて NOE 骨折や鼻骨骨折を整復し、Le Fort I レベルで上下顔面を連結する。最後に眼窩壁や眼窩底の骨折を修復し、下顎骨骨折を整復する。必要に応じて顎間固定を維持し、術後の安定を図る。

4.5.3 整復のタイミング

整復固定は、臨床的に可能になり次第、できるだけ早く行うべきである。介入が遅延すると、変形治癒により、軟組織の癒痕化・形態変化を生じ、その変形は固定化してしまい、受傷前の状態を再現することが困難になる。また、脆弱化した軟組織に二次的損傷が加わり、変形骨癒合や線維性組織の癒痕形成により、手術はより複雑になる。

早期の骨片の整復固定は、受傷前の対称的な顔面輪郭を回復させるには有利である。しかし、生命を脅かす外傷がある場合はそちらを優先する必要がある。

4.5.4 中顔面骨折の術後管理

術後管理は、術前後を通じて頭部を挙上し、眼周囲の浮腫や疼痛を軽減する。眼窩骨折修復後は、眼窩気腫を防ぐため少なくとも 10 日間は鼻かみを避ける。開放創や露出骨がある場合は抗菌薬を投与する。術中、術後早期に CT やパノラマ X 線写真で整復状態を評価する。食事は顎間固定をしている間は流動食とし、骨癒合が得られ始める 1 か月程度は軟食とする。術後は定期的な X 線写真撮影による確認と、咬合、顎関節機能を評価する。口腔衛生は柔らかく小さめの歯ブラシによる清掃と洗口剤による含嗽を併用する。

頭蓋冠損傷、頭蓋内損傷、視機能障害、中顔面の変形、鼻副鼻腔損傷などを合併することが多いため、脳神経外科、眼科、形成外科、耳鼻咽喉科などの各診療域と連携したチームによる介入が望ましい。

(小林真左子)

参考文献

1. AO Foundation: Midface – AO Foundation Surgery Reference. Available at: <https://surgeryreference.aofoundation.org/cmf/trauma/midface>
2. 竹信俊彦：骨折治療器具の標準を学ぶ. 日口外傷誌 24: 12-18, 2025.
3. Kühnel TS, Reichert TE: Trauma of the midface. GMS Curr Top Otorhinolaryngol Head Neck Surg 14: Doc06, 2015.
4. Rozema R, Doff MH, et al: Diagnostic accuracy of physical examination findings for midfacial fractures: a systematic review and meta-analysis. Clin Oral Investig 26: 3405-3427, 2022.
5. Nastri AL, Gurney B: Current concepts in midface fracture management. Curr Opin Otolaryngol Head Neck Surg 24: 368-375, 2016.
6. Sharma NK, Mishra N: Le Fort fractures. In: Maxillofacial Trauma: A Clinical Guide. Singapore: Springer Singapore; 271-292, 2021.
7. Leader P, Gal TJ: Naso-orbital-ethmoid fracture repair techniques: a systematic review. J Oral Maxillofac Surg 82: 461-467, 2024.
8. Dubron K, Van Camp P, et al: Accuracy of virtual planning and intraoperative navigation in zygomaticomaxillary complex fractures: a systematic review. J Stomatol Oral Maxillofac Surg 123: e841-e848, 2022.
9. Dubois L, Steenen SA, et al: Controversies in orbital reconstruction—II. Timing of post-traumatic orbital reconstruction: a systematic review. Int J Oral Maxillofac Surg 44: 433-440, 2015.
10. Dubois L, Steenen SA, et al: Controversies in orbital reconstruction—III. Biomaterials for orbital reconstruction: a review with clinical recommendations. Int J Oral Maxillofac Surg 45: 41-50, 2016.
11. Murray-Douglass A, Snoswell C, et al: Three-dimensional (3D) printing for post-traumatic orbital reconstruction: a systematic review and meta-analysis. Br J Oral Maxillofac Surg 60: 1176-1183, 2022.
12. 管野貴浩：Panfacial fracture（全顔面骨折／顔面多発骨折）治療の原則と基本術式. 日口外傷誌 23: 7-14, 2024.
13. Ramakrishnan K, Palanivel I, et al: Sequencing of fixation in panfacial fracture: a systematic review. J Maxillofac Oral Surg 20: 180-188, 2021.